

تحقیقی

اثر موضعی ژل گیاه صبر زرد (*Aloe barbadensis Miller*) بر ترمیم زخم برشی پوست در موش صحرایی

مرتضی جراحی^۱، دکتر مهدی زاهدی خراسانی^{۲*}، دکتر مسعود آجورلو^۳، دکتر عباسعلی طاهریان^۴

۱- کارشناس ارشد فیزیولوژی، مربی گروه فیزیولوژی دانشگاه علوم پزشکی سمنان. ۲- دکترای فیزیولوژی، استادیار گروه فیزیولوژی دانشگاه علوم پزشکی سمنان.

۳- پزشک عمومی. ۴- پزشک عمومی، مربی گروه فیزیولوژی دانشگاه علوم پزشکی سمنان.

چکیده

زمینه و هدف: گیاه صبر زرد به طور سنتی در ترمیم زخم استفاده می شود. با این وجود اثرات آن تا حدودی متفاوت و گاهی متناقض است. این مطالعه به منظور تعیین اثر موضعی ژل صبر زرد بر ترمیم زخم برشی پوست در موش صحرایی انجام گرفت.

روش بررسی: در این مطالعه تجربی ۴۰ سر موش صحرایی نر (۲۵۰-۲۰۰ گرم) از نژاد ویستار به طور تصادفی در گروه های کنترل کاذب، کنترل و دو گروه درمانی تقسیم شدند. برشی به طول ۳ سانتی متر و به ضخامت درم بر روی پوست پشت (خط وسط) حیوانات تحت بیهوشی عمیق ایجاد شد. برای گروه کنترل کاذب هیچ درمانی صورت نگرفت. گروه کنترل، کلد کرم موضعی را دو بار در روز (از شروع آزمایش تا بسته شدن کامل زخم) و گروه درمان ژل صبر زرد ۲۵ درصد و ۷۵ درصد را به طور مشابهی دریافت نمودند. برای محاسبه درصد بهبود زخم، اندازه گیری مساحت زخم در روزهای ۲، ۴، ۶، ۸، ۱۰، ۱۲، ۱۴ و ۱۶ بعد از انجام برش زخم صورت گرفت.

یافته ها: پیشبرد ترمیم زخم در گروه درمانی ژل صبر زرد با غلظت ۲۵ درصد در روز ۱۲ و در گروه درمانی ژل صبر زرد با غلظت ۷۵ درصد در روزهای ۸، ۱۰ و ۱۲ در مقایسه با گروه کنترل مشاهده شد.

نتیجه گیری: این مطالعه نشان داد که تجویز موضعی ژل صبر زرد روند ترمیم زخم برشی در موش صحرایی را تسریع می کند و این ترمیم با غلظت ژل ارتباط دارد.

کلید واژه ها: ترمیم، زخم، پوست، صبر زرد، موش صحرایی

* نویسنده مسؤول: دکتر مهدی زاهدی خراسانی، پست الکترونیکی: zahedikhorsani@yahoo.com

نشانی: سمنان، کیلومتر ۵ جاده دامغان، دانشکده پزشکی، گروه فیزیولوژی، تلفن: ۰۳-۳۳۵۴۱۷۰ (۰۲۳۱)، نمابر: ۳۳۵۴۱۶۱

وصول مقاله: ۸۷/۶/۱۶، اصلاح نهایی: ۸۷/۱۰/۷، پذیرش مقاله: ۸۷/۱۲/۱۰

مقدمه

گیاه صبر زرد *Aloe barbadensis* Miller (syn. *Aloe vera*; Liliaceae) گیاهی بادوام و گوشتی است. این گیاه به عنوان یک گیاه شفادهنده شناخته شده و از ازمینه قدیم برای مقاصد مختلف پزشکی استفاده می‌شود (۱). قسمت‌های مختلف برگ گیاه صبر زرد موارد استفاده متفاوتی دارد. ژل غلیظ و شفاف گیاه که در بخش داخلی برگ قرار دارد، در انواع زخم استفاده می‌شود. شیره آن (مایع زرد رنگ و تلخ) که از لایه بیرونی برگ به دست می‌آید، خواص ملین قوی داشته و حاوی ترکیبات آنتراکوئین است (۲). مطالعات متعددی در خصوص اثرات ترمیمی گیاه صبر زرد انجام شده است (۷-۲). در یک مطالعه در پشت موش‌هایی که با روش Biopsy punch زخم ایجاد شده بود، تجویز دهانی و موضعی این گیاه موجب کاهش پنجاه درصدی قطر زخم در مقایسه با گروه کنترل شد (۳). مطالعه دیگر بر روی زخم‌های حذفی (excisional) در موش صحرایی نشان داد که تجویز موضعی صبر زرد موجب افزایش قدرت کشش زخم می‌شود (۴). تحقیقات به عمل آمده بر روی سوختگی در انسان نیز اثرات درمانی ژل صبر زرد را نشان داده است. این گیاه موجب بهبود جریان خون میکروسکوپی پوست و سوختگی درجه ۲ در موش صحرایی می‌شود (۵و۶). در مطالعه‌ای که اخیراً صورت گرفته، اثر عصاره تام برگ دو گونه از جنس *Aloe* (*Aloe arborescens* Miller و *Aloe ferox* Miller) در زخم برشی و حذفی در موش صحرایی و خرگوش نشان‌دهنده اثرات درمانی این گیاهان شامل تسهیل ترمیم زخم، مهار رشد میکروبی و فقدان اثرات جانبی بوده است (۷).

با وجود این، نتایج متناقضی نیز در مورد اثرات گیاه صبر زرد گزارش شده است. در یک مطالعه در زنانی که بعد از جراحی ژینکولوژیک مشکلات ترمیم زخم داشتند، اثر عصاره صبر زرد بر بهبود زخم با روش‌های معمول درمانی مقایسه شد. نتایج حاکی از افزایش مدت درمان از ۵۳ روز به ۸۳ روز در گروه تحت درمان با صبر زرد بود (۸). در مطالعه‌ای دیگر گزارش شد که تجویز موضعی صبر زرد ممکن است بر هریس و پسونریزایس‌های جنسی موثر باشد، اگرچه اثر آن بر ترمیم زخم نامشخص است (۹). همچنین ژل صبر زرد بر

جراحات پوستی ناشی از گاز خردل بی‌اثر بود (۱۰). با وجود تحقیقات متعدد بر روی اثرات صبر زرد بر ترمیم زخم، هنوز ابهامات و گاهی تناقض‌هایی در مورد اثرات این گیاه وجود دارد. لذا در این مطالعه اثر ژل گیاه صبر زرد بر ترمیم زخم جلدی نوع برشی در موش صحرایی بررسی شد.

روش بررسی

حیوانات و گروه‌های تجربی

در این مطالعه تجربی از ۴۰ سر موش صحرایی نر از نژاد ویستار (۲۵۰-۲۰۰ گرم) استفاده شد. موش‌ها در قفس‌های انفرادی، در دمای ۲۰ تا ۲۴ درجه سانتی‌گراد و سیکل روشنایی - تاریکی ۱۲ ساعته و دسترسی آزادانه به آب و غذا نگهداری شدند.

حیوانات به روش تخصیص تصادفی به ۴ گروه آزمایشی تقسیم شدند.

۱- گروه کنترل کاذب: پس از ایجاد زخم تحت هیچ پروسه درمانی قرار نگرفتند.

۲- گروه کنترل: پس از ایجاد زخم تا بهبودی، از پماد کلدکرم (ترکیبی از وازلین، لانولین و اوسرین) به صورت موضعی و دو بار در روز استفاده شد.

۳ و ۴- گروه‌های درمان: پس از ایجاد زخم تا بهبودی کامل به ترتیب از ژل صبر زرد ۲۵ درصد و ۷۵ درصد محلول در کلدکرم به صورت موضعی و به میزان دو بار در روز استفاده شد.

کلیه آزمایشات مطابق با آئین‌نامه کمیته اخلاق پژوهشی دانشگاه علوم پزشکی سمنان انجام گرفت.

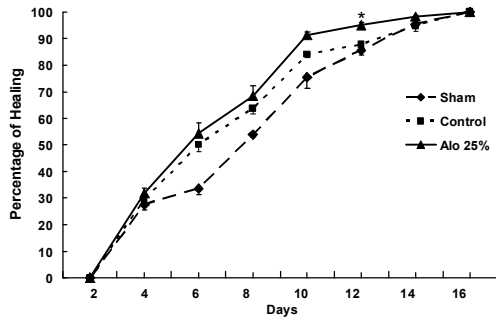
روش ایجاد زخم

موش‌ها توسط کتامین (۷۵ mg/kg, ip) بیهوش شدند. سپس موهای پشت حیوان تراشیده شد و با تیغ جراحی زخمی به ضخامت پوست و طول ۳ سانتی‌متر در ناحیه پشت ایجاد شد. عمق زخم شامل درم و هیپودرم (Full-thickness) و روز عمل روز صفر محسوب شد.

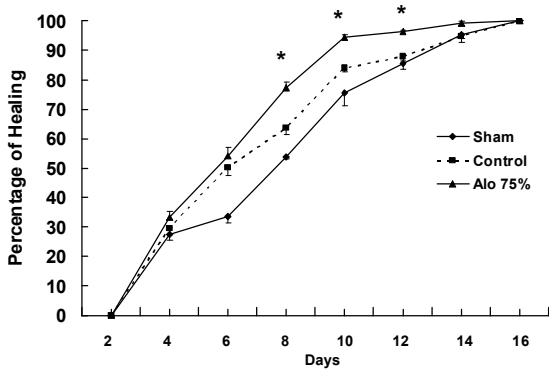
نحوه تهیه ژل گیاه صبر زرد

گیاه صبر زرد با کد ۱۳۷/۰۱۹/۰۰۱ شماره ۲۳۸۱ در ایستگاه آموزشی تحقیقاتی گیاهان دارویی و معطر مرکز آموزش جهاد کشاورزی سمنان کشت و جمع‌آوری گردید.

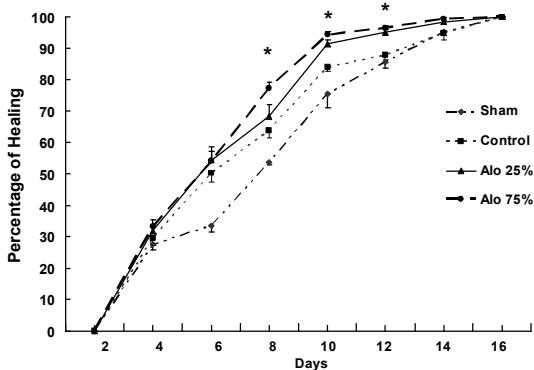
اندازه گیری‌ها نشان داد که میانگین درصد بهبود زخم در گروه درمان در روزهای هشتم، دهم و دوازدهم با گروه کنترل اختلاف معنی‌داری دارد ($P < 0/05$) (شکل‌های ۱ و ۲ و ۳).



شکل ۱: اثر موضعی ژل صبرزرد ۲۵ درصد بر بهبود زخم برشی (به‌میزان دوبار در روز) در روزهای مختلف. مقایسه تغییرات درصد بهبودی زخم بین گروه کنترل و درمان فقط در روز دوازدهم اختلاف معنی‌داری نشان داد ($P < 0/05$).
روز صفر = زمان ایجاد زخم. عصاره ۲۵ درصد صبرزرد



شکل ۲: اثر موضعی ژل صبرزرد ۷۵ درصد بر بهبود زخم برشی (به‌میزان دوبار در روز) در روزهای مختلف. مقایسه تغییرات درصد بهبودی زخم بین گروه کنترل و درمان در روزهای ۸، ۱۰ و ۱۲ اختلاف معنی‌داری نشان داد ($P < 0/05$).
روز صفر = زمان ایجاد زخم. عصاره ۷۵ درصد صبرزرد



شکل ۳: اثر موضعی ژل صبرزرد ۲۵ و ۷۵ درصد بر بهبود زخم برشی. درصد بهبود زخم در گروه‌های درمان (عصاره ۲۵ درصد) در روز ۱۲ و (عصاره ۷۵ درصد) در روزهای ۸، ۱۰ و ۱۲ با گروه کنترل اختلاف معنی‌داری نشان داد ($P < 0/05$).
روز صفر = زمان ایجاد زخم. عصاره صبرزرد

برگ‌های تازه گیاه را شسته و سپس از طول برش دادیم. عصاره ژل مانند گیاه با برداشتن اپیدرم برگ خارج می‌شد. مزیت این روش آن است که شیرابه زرد رنگ موجود در سلول‌های محیطی و دستجات آوندی که در زیر اپیدرم برگ قرار دارد، با ژل مخلوط نمی‌شود (۲). ژل به‌دست آمده با نسبت‌های ۲۵ و ۷۵ درصد با کلدکرم مخلوط و در محل زخم استفاده شد.

روش اندازه‌گیری مساحت و سنجش بهبود زخم

برای ارزیابی روند بهبود زخم، مساحت زخم از دومین روز بعد از ایجاد زخم تا بهبودی کامل (روزهای ۲، ۴، ۶، ۸، ۱۰، ۱۲، ۱۴ و ۱۶) با استفاده از ورق شفاف اندازه‌گیری شد (در حالت بیهوشی با اتر) و پس از عکسبرداری با دوربین دیجیتال از ورق‌ها و انتقال به کامپیوتر، مساحت زخم به‌وسیله نرم‌افزار مخصوص (Image Analyzer software) اندازه‌گیری شد (۱۱). سپس با استفاده از فرمول زیر، درصد بهبودی زخم ارزیابی شد (۹).

$$\text{درصد زخم} = \frac{\text{مساحت زخم در روز } X}{\text{مساحت زخم در روز اول}}$$

X : روزی که مساحت زخم اندازه‌گیری شده است.
درصد بهبودی = درصد زخم - ۱۰۰

نتایج به‌صورت میانگین \pm انحراف معیار ارائه شد. برای مقایسه گروه‌ها از آنالیز واریانس یک‌طرفه و برای تعیین اختلاف بین گروه‌ها از تست توکی استفاده شد. سطح معنی‌داری $P < 0/05$ در نظر گرفته شد.

یافته‌ها

نتایج این مطالعه نشان داد که کلدکرم به تنهایی به عنوان حامل عصاره گیاهی موجب تسریع در بهبودی زخم در مقایسه با گروه کنترل کاذب شد. این اثر از روز چهارم به بعد شروع و تا روز دوازدهم ادامه یافت. تجویز موضعی ژل صبرزرد ۲۵ درصد (۲۵۰ میلی‌گرم ژل صبرزرد و ۷۵۰ میلی‌گرم کلدکرم) موجب تسریع در بهبودی زخم گردید و درصد بهبود زخم در گروه درمان فقط در روز دوازدهم با گروه کنترل اختلاف معنی‌داری داشت ($P < 0/05$). همچنین ژل صبرزرد ۷۵ درصد (۷۵۰ میلی‌گرم ژل صبرزرد و ۲۵۰ میلی‌گرم کلدکرم) نیز موجب تسریع در بهبود زخم شد و

بحث

نتایج این تحقیق نشان داد که ژل صبر زرد موجب تسریع در روند بهبود زخم جلدی نوع برشی در موش صحرایی شد و این اثر در غلظت ۷۵ درصد ژل موثرتر بود و تقریباً زمان ترمیم را از حدود ۱۶ به ۱۰ روز کاهش داد که معادل ۴۰ درصد کاهش دوره بهبودی بوده است. این مطالعه با نتایج مطالعات دیگر مشابهت دارد (۳ و ۴ و ۷)، چنان که تجویز موضعی عصاره تام برگ دو گونه *Aloe ferox* Miller و *Aloe arborescens* Miller موجب تسهیل ترمیم زخم برشی در موش صحرایی و خرگوش شده بود. البته در این مطالعه از عصاره کامل برگ گیاه و با روش استخراج متفاوتی از کار ما عمل شده و بر روی محل زخم بخیه انجام شده است (۷). همچنین Davis نشان داد که تجویز موضعی صبر زرد موجب کاهش قطر زخم‌های حذفی (excisional) در موش می‌شود (۳). همچنین مطالعه Hegggers نشان‌دهنده افزایش قدرت کشش زخم حذفی در موش صحرایی بود (۴). البته مطالعه‌ای بر روی زخم‌های انسان نیز نشان داده است که تجویز موضعی ژل صبر زرد بر زخم بستر بیماران موجب بهبود ملاک‌های درمانی شامل کاهش قرمزی، تورم، ترشح و زمان بسته شدن کامل زخم می‌شود. ضمن آن که ژل این گیاه نسبت به درمان‌های رایج موثرتر و کم‌هزینه‌تر است (۱۲). صبر زرد در سوختگی نوع دو باعث بهبود جریان خون مویرگی پوستی، کاهش نفوذپذیری ونول‌ها و کاهش چسبندگی گلبول‌های سفید می‌شود. علاوه بر این ژل آن اثرات ضدالتهابی داشته و ترمیم زخم را تسریع می‌کند (۱۳).

البته در مطالعاتی عدم تاثیر ژل گیاه صبر زرد در ترمیم زخم‌ها گزارش شده است. مطالعه Schmidt نشان داد که ژل صبر زرد در زنانی که متعاقب جراحی ژینکولوژیک مشکلات ترمیمی داشتند، موجب تاخیر در بهبود زخم شده است (۸). همچنین ژل صبر زرد بر جراحات پوستی ناشی از گاز خردل در مقایسه با کرم گل‌گرده بی‌اثر است. اگرچه اثر آن قابل مقایسه با کرم سیلورسولفودیاژین است (۱۰). در یک مطالعه

در مورد اثر صبر زرد گزارش شد که تجویز موضعی آن بر آسیب ناشی از تشعشع موثر نیست. همچنین ممکن است بر هرپس و پسوریازیس‌های جنسی موثر باشد، اگرچه اثر آن بر ترمیم زخم نامشخص است (۲). در مورد اثر صبر زرد بر ترمیم سوختگی‌ها نیز اتفاق نظر کامل وجود ندارد. چنان‌که در یک بررسی مروری به عمل آمده، ذکر شد که ژل صبر زرد ممکن است، فقط در سوختگی درجه یک و دو موثر باشد (۱۴). یک علت ناتوانی در ترسیم یک نتیجه‌گیری خاص در این مطالعات به‌واسطه تفاوت در محصولات (ژل یا عصاره) و نتایج (عوامل) اندازه‌گیری شده می‌باشد.

اگرچه مکانیسم اثر صبر زرد بر بهبود زخم جلدی نامشخص است، مطالعات فارماکولوژیکی خصوصیات ضدالتهابی و اثرات ضدباکتریایی این گیاه را نشان می‌دهد (۷ و ۱۵). ژل صبر زرد سبب تسریع ترمیم بافت و توقف درد و التهاب، تحریک و تقویت سیستم ایمنی می‌شود (۲ و ۱۶). نتایج مطالعات *in vitro* در ارتباط با اثر صبر زرد بر بهبود زخم و تکثیر سلولی گاهی متناقض به نظر می‌رسد. یک توضیح ممکن می‌تواند این باشد که شیره گیاه اثرات سیتوتوکسیک دارد. در حالی که ژل ممکن است، سبب افزایش رشد سلول شود (۲).

نتیجه‌گیری

نتایج این تحقیق نشان داد که ژل صبر زرد موجب پیشبرد ترمیم زخم برشی در موش صحرایی می‌شود و مدت ترمیم را در حدود ۴۰ درصد می‌کاهد. با وجود این به‌واسطه تفاوت فرآیند ترمیم زخم در حیوانات آزمایشگاهی و انسان (۱) نیازمند بررسی بیشتر در رابطه با اثر ترمیمی صبر زرد بر بهبود بریدگی‌ها و زخم‌های جراحی در انسان هستیم.

تشکر و قدردانی

این مقاله حاصل پایان‌نامه جهت اخذ دکترای عمومی بود. بدین وسیله از همکاری و مساعدت مدیریت محترم گروه و مرکز تحقیقات فیزیولوژی دانشگاه علوم پزشکی سمنان آقایان دکتر علی رشیدی‌پور و دکتر عباسعلی وفایی در انجام این تحقیق تشکر می‌نمایم.

References

- 1) Choi SW, Son BW, Son YS, Park YI, Lee SK, Chung MH. The wound-healing effect of a glycoprotein fraction isolated from aloe vera. *Br J Dermatol*. 2001;145(4):535-45.
- 2) Vogler BK, Ernst E. Aloe vera: a systematic review of its clinical effectiveness. *Br J Gen Pract*. 1999;49(447):823-8.
- 3) Davis RH, Leitner MG, Russo JM, Byrne ME. Wound healing. Oral and topical activity of Aloe vera. *J Am Podiatr Med Assoc*. 1989;79(11):559-62.
- 4) Hegggers JP, Kucukcelebi A, Listengarten D, Stabenau J, Ko F, Broemeling LD, et al. Beneficial effect of Aloe on wound healing in an excisional wound model. *J Altern Complement Med*. 1996; 2(2):271-7.
- 5) Rodríguez-Bigas M, Cruz NI, Suárez A. Comparative evaluation of aloe vera in the management of burn wounds in guinea pigs. *Plast Reconstr Surg*. 1988; 81(3):386-9.
- 6) Visuthikosol V, Chowchuen B, Sukwanarat Y, Sriurairatana S, Boonpucknavig V. Effect of aloe vera gel to healing of burn wound a clinical and histologic study. *J Med Assoc Thai*. 1995; 78(8):403-9.
- 7) Jia Y, Zhao G, Jia J. Preliminary evaluation: the effects of Aloe ferox Miller and Aloe arborescens Miller on wound healing. *J Ethnopharmacol*. 2008; 120(2):181-9.
- 8) Schmidt JM, Greenspoon JS. Aloe vera dermal wound gel is associated with a delay in wound healing. *Obstet Gynecol*. 1991; 78(1):115-7.
- 9) Walker HL, Mason AD Jr. A standard animal burn. *J Trauma*. 1968; 8(6):1049-51.
- 10) Fallah Hosseini H, Kavoli Haghghi M, Pourheidary Gh.R, Jamshidi AH, Ahmadi Yekta AA. [A comparative study of Bee pollen, Silver Sulfadiazin and Aloe Vera cream on treatment of Sulfur Mustard induced skin injury in guinea pig] *Journal of Medicinal Plants*. 2002; 1(2): 29-36. [Article in Persian]
- 11) http://www.scioncorp.com/frames/fr_download_now.htm
- 12) Avizhgan M. [Aloe vera gel as an effective and cheap option for treatment in chronic bed sores] *Journal of Guilan University of Medical Sciences*. 2004;13(50):45-51. [Article in Persian]
- 13) Somboonwong J, Thanamitramanee S, Jariyapongskul A, Patumraj S. Therapeutic effects of Aloe vera on cutaneous microcirculation and wound healing in second degree burn model in rats. *J Med Assoc Thai*. 2000;83(4):417-25.
- 14) Maenthaisong R, Chaiyakunapruk N, Niruntraporn S, Kongkaew C. The efficacy of aloe vera used for burn wound healing: a systematic review. *Burns*. 2007; 33(6): 713-718.
- 15) Davis RH, Stewart GJ, Bregman PJ. Aloe vera and the inflamed synovial pouch model. *J Am Podiatr Med Assoc*. 1992; 82(3):140-8.
- 16) Talmadge J, Chavez J, Jacobs L, Munger C, Chinnah T, Chow JT, et al. Fractionation of Aloe vera L. inner gel, purification and molecular profiling of activity. *Int Immunopharmacol*. 2004; 4(14):1757-73.