

گزارش مورد

اسپوندیلیت بروسلائی و آبسه اطراف ستون مهره‌ها

دکتر سیاوش وزیری*^۱، دکتر سعید سلیمان میگونی^۲، دکتر علیرضا جانبخش^۱، دکتر فیض الله منصوری^۱، دکتر بابک صیاد^۱، دکتر ماندانا افشاریان^۱
۱- متخصص عفونی و استادیار گروه عفونی دانشگاه علوم پزشکی کرمانشاه. ۲- دستیار عفونی، دانشگاه علوم پزشکی کرمانشاه.

چکیده

تب مالت بیماری مشترک بین انسان و دام می‌باشد و سندرم‌های بالینی متنوعی از جمله اسپوندیلیت ایجاد می‌نماید. اسپوندیلیت و ساکروالیت از جمله شایع‌ترین عوارض ناشی از درگیری سیستم اسکلتی در تب مالت می‌باشند و عفونت‌های عضلانی و تشکیل آبسه نیز از جمله عوارض نادر و اغلب ثانویه به اسپوندیلیت هستند. در این مقاله دو مورد اسپوندیلیت بروسلائی و پیدایش آبسه در یکی از آنان به عنوان یک عارضه نسبتاً ناشایع معرفی می‌گردد. این بیماران که با علائم کمردرد و تب مراجعه کرده بودند، پس از انجام *MRI* و تست‌های آزمایشگاهی مثبت رایت با تشخیص اسپوندیلیت درمان دارویی شامل داکسی‌سیکلین و ریفامپین به مدت ۴ ماه قرار گرفتند و کمردرد و سایر علائم بالینی بهبود چشمگیری پیدا نمود.

کلید واژه‌ها: تب مالت، اسپوندیلیت، آبسه، کمردرد

* نویسنده مسؤول: دکتر سیاوش وزیری، پست الکترونیکی: vaziri15@yahoo.com

نشانی: کرمانشاه، بیمارستان امام رضا (ع)، گروه آموزشی بیماری‌های عفونی و گرمسیری، تلفن: ۴۲۷۶۳۱۵ (۰۸۳۱)، نمابر: ۴۲۷۶۳۱۵

وصول مقاله: ۸۶/۸/۱۴، اصلاح نهایی: ۸۷/۳/۲۱، پذیرش مقاله: ۸۷/۴/۱۹

مقدمه

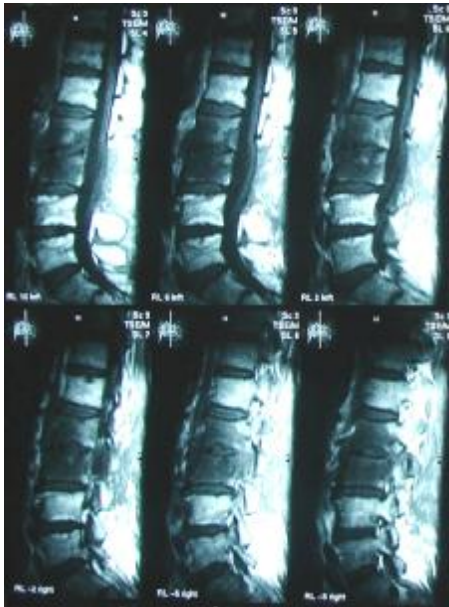
بروسلوز یک بیماری زئونوز است که توسط کوکوباسیل گرم منفی فاقد اسپور تولید می‌شود و تقریباً شامل تمام موارد ناشی از تماس مستقیم یا غیرمستقیم با حیوانات است. این بیماری طیف وسیعی از علائم بالینی و درگیری اندام‌های مختلف بدن را ایجاد می‌کند. درگیری دستگاه اسکلتی در ۸۰-۱۰ درصد موارد بیماری رخ می‌دهد و شامل آرتريت، اسپوندیلیت، اوستئومیلیت، تنوسینوویت و بورسیت است. اسپوندیلیت و ساکروایلئیت شایع‌ترین عوارض اسکلتی هستند، اما عفونت عضله و تشکیل آبسه از عوارض کمتر شایع بیماری هستند و ثانویه به اسپوندیلیت ایجاد می‌شوند (۱).

به دلیل اهمیت طرح تشخیص تب مالت و عوارض استخوانی و مفصلی آن در مناطق اندمیک به عنوان یکی از علل شایع و مهم درد نواحی تحتانی کمر این بیماران معرفی شدند.

معرفی بیماران

بیمار اول مردی ۴۵ ساله، کشاورز و ساکن شهرستان صحنه در استان کرمانشاه بود. وی از حدود ۳ سال قبل کمردرد داشت که با فعالیت شدت پیدا می‌کرد. کمردرد وی از حدود ۳ ماه قبل تشدید یافته و در زمان استراحت نیز دچار کمردرد می‌شد. همچنین از تعریق شبانه و احساس تب گهگاهی و کاهش اشتها شکایت داشت. در زمان بستری علائم حیاتی بیمار و معاینه سر و گردن، قفسه سینه و شکم طبیعی بود. در معاینه ستون فقرات کاهش لوردوز و تندرنس در محل مهره‌های L2، L3 و L4 مشهود بود. رفلکس‌ها و تون عضلات اندام تحتانی طبیعی بود. تست لازک دوطرف مثبت بود. بیمار حدود یک سال قبل با تشخیص هر نیاسیون دیسک مهره‌های L3-L4 و L2-L3 تحت عمل جراحی قرار گرفت و بهبودی واضحی نیافت. در آزمایش، شمارش گلبول‌های سفید ۶۸۰۰ داشت که ۶۹ درصد سلول‌های پلی‌مورف و ۳۵ درصد لنفوسیت داشت. هموگلوبین ۱۴ و پلاکت ۱۹۷۰۰۰ بود. سدیمان ۱۱، آنزیم‌های کبدی طبیعی، تست راییت ۱/۶۴۰ و 2ME مساوی ۱/۳۲۰ داشت. در MRI ستون فقرات علاوه بر گزارش لامینکتومی، اسپوندیلودیسکیت در سطح L2-L3 و ادم مغز استخوان و ادم بافت نرم اطراف گزارش شد (شکل ۱).

برای بیمار درمان دارویی داکسی‌سیکلین و ریفامپین به مدت ۴ ماه توام تجویز شد و در پیگیری به عمل آمده در پایان دوره درمانی علائم بیمار به طور چشمگیری بهبود یافته بود.



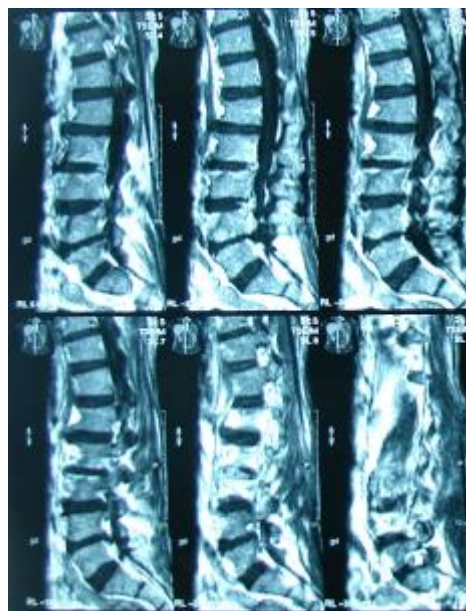
شکل ۱: اسپوندیلودیسکیت در سطح L2-L3 و ادم مغز استخوان و بافت نرم اطراف در بیمار اول

بیمار دوم مردی ۵۲ ساله، دامدار و ساکن کرمانشاه بود که با شکایت کمردرد ۲ ماهه، تب‌های اینترمیتنت توام با لرز تکان‌دهنده، سردرد، خستگی و کاهش اشتها بستری شد. کمردرد بیمار تیرکشنده به اندام تحتانی نبود و با فعالیت تشدید پیدا می‌کرد. در معاینه علائم حیاتی بیمار و معاینه سر و گردن، قفسه سینه و شکم طبیعی بود. در معاینه ستون فقرات تندرنس در محل مهره‌های کمری L4 و L5 داشت. تست لازک در طرف راست مثبت بود. رفلکس‌های عمقی و تون عضلانی اندام تحتانی طبیعی بود. در آزمایش‌های یک‌ماه قبل از بستری تست راییت ۱/۸۰، کومبس راییت ۱/۱۶۰ و 2ME ۱/۴۰ گزارش شده بود و برای بیمار ریفامپین و کوتریموکسازول تجویز شده بود، اما کمردرد بیمار بهبود نیافته بود. آزمایش‌های بیمار در زمان بستری شمارش گلبول‌های سفید ۳۷۰۰ بود که ۴۷ درصد پلی‌مورف و ۳۸ درصد لنفوسیت داشت. هموگلوبین ۱۲/۳ درصد با MCV ۸۷، پلاکت ۱۷۳۰۰۰، تست راییت ۱/۶۴۰ و 2ME

در ترکیه یک مورد آبسه پسواس ثانویه به اسپوندیلیت بروسلائی را در یک خانم ۳۱ ساله گزارش نمود که با علائم تب و لرز، کمردرد، ضعف اندام تحتانی و اختلال راه رفتن از ۲/۵ ماه قبل، مراجعه کرده بود. این بیمار با درناژ توام پره کوتانئوس و درمان دارویی (داکسی‌سیکلین و ریفامپین) بهبود یافت و از کشت محتویات آبسه بروسلا ملیتنسیس ایزوله شد (۳). در یک گزارش دیگر در ترکیه یک خانم ۷۰ ساله با آبسه پسواس متعاقب اسپوندیلیت بروسلائی تحت عمل جراحی توام با درمان دارویی قرار گرفت و بهبود یافت (۴). سه بیمار نیز در فرانسه به دلیل آبسه پسواس مرتبط با بروسلا ملیتنسیس تحت درمان دارویی توام با درناژ پره کوتانئوس یا جراحی باز قرار گرفتند (۵). در یک گزارش از ۴۶۹ بیماری که به دلیل بروسلوز در بیمارستان یحیی‌نژاد بابل در خلال سال‌های ۸۲-۱۳۷۸ بستری بودند، اسپوندیلیت بروسلائی در ۳۲ بیمار (۶/۸ درصد) دیده شد که در جنس مرد شایع‌تر بود (۶). در گزارشی دیگر از موارد بستری بیمارستان مبتلا به بروسلوز در مجتمع بیمارستانی امام خمینی تهران در خلال سال‌های ۷۸-۱۳۶۹ از ۵۰۵ بیماری که با تشخیص بروسلوز بستری شدند، ۱۲ بیمار (۲/۳ درصد) مبتلا به اسپوندیلیت بروسلائی بودند. یک خانم که به دلیل آبسه پاراورتبرال دوطرفه توام با درگیری مهره‌های L2 و L3 بستری شده بود، به دلیل عوارض عصبی و فلج اندام‌های تحتانی تحت عمل جراحی قرار گرفت. یک آقای ۵۵ ساله به دلیل درد گردن و کوادری پلژی و درگیری مهره‌های گردنی C3 و C4 تحت عمل جراحی قرار گرفت و از کشت نسوج نکروتیک محل عمل ارگانسیم بروسلا ایزوله شد و یک خانم ۷۰ ساله که به دلیل تب و کمردرد شدید و آبسه اطراف ستون مهره‌ها در سطح مهره‌های T11 و T12 تحت عمل جراحی درناژ آبسه قرار گرفت و در کشت محتویات آبسه بروسلا ملیتنسیس رشد کرد (۷). یک مورد نادر آبسه جلدی بروسلائی در قسمت خلفی مچ پای راست یک دختر بچه ۹ ساله در بیمارستان کودکان قدس قزوین گزارش شد که از کشت آن بروسلا ملیتنسیس ایزوله شد (۸).

مساوی ۱/۳۲۰ داشت. در MRI انجام شده از ستون فقرات، علاوه بر تغییرات دژنراتیو ستون فقرات، اسپوندیلودیسکیت L2-L3، L3-L4، L4-L5 و آبسه اطراف ستون مهره‌ها عضله سواس و اپیدورال توام با فشار به ساک تکال در سطح L2-L4 گزارش شد (شکل ۲).

پس از انجام مشاوره نورو جری بیمار تحت عمل جراحی تخلیه آبسه قرار گرفت و در کشت محتویات آبسه ارگانسیم بروسلا شناسایی شد. درمان دارویی داکسی‌سیکلین و ریفامپین به مدت ۴ ماه برای بیمار تجویز شد و در پیگیری به عمل آمده در پایان دوره درمانی کمردرد و علائم بالینی بهبود چشمگیری پیدا کرده بود.



شکل ۲: تغییرات دژنراتیو ستون فقرات، اسپوندیلودیسکیت L2-L3، L3-L4، L4-L5 و آبسه اطراف ستون مهره‌ها عضله سواس و اپیدورال توام با فشار به ساک تکال در سطح L2-L4 در بیمار دوم

بحث

بروسلوز از بیماری‌های اندمیک کشور ما محسوب می‌شود و سندرم‌های بالینی متعددی ایجاد می‌کند که یکی از آنها اسپوندیلودیسکیت است. آبسه بروسلائی از عوارض کمتر شایع بروسلا است و بیشتر با سوش ملی‌تنسیس رخ می‌دهد. Dudler در سوئیس در یک بیمار آبسه پسواس بروسلائی دوطرفه بدون درگیری اسکلتی را گزارش کرد (۲). Aygen

نتیجه‌گیری

اسپوندیلودیسکیت بروسلائی در تشخیص افتراقی درد پشت و کمردرد طول کشیده بیماری‌هایی از قبیل توبرکلوز مهره‌ای، اوستئومیلیت مزمن مهره‌ها، میلوم مولتیپل، تومورهای اولیه و متاستاتیک مهره‌ها، بیماری‌های التهابی ستون فقرات، هرئاسیون دیسک مطرح است. اسپوندیلودیسکیت بروسلائی طول کشیده ممکن است منجر به ایجاد عوارض شدیدتری از قبیل تخریب و جابجایی جسم مهره، تشکیل آبسه و فشار به

کانال نخاعی و صدمات عصبی برگشت‌ناپذیر شود. به همین دلیل لازم است، بیمارانی که از دردهای طول کشیده پشت یا کمر شکایت دارند، از نظر بروسلوز و عوارض آن بررسی شوند.

تشکر و قدردانی

بدین وسیله از خانم امیری به خاطر قبول زحمت تایپ مقاله سپاسگزاری می‌گردد.

References

- 1) Young EJ. Brucella Species. Mandell GL, Bennett JE, Dolin R. Principles and practice of infectious diseases. Vol 2. 6th. Elsevier Churchill Livingstone Co. 2005; pp: 2669-2672.
- 2) Dudler J, Balagué F, Waldburger M. Bilateral primary brucellar psoas abscess. Br J Rheumatol. 1994;33(10):988-90.
- 3) Aygen B, Esel D, Erdogan N, Yildiz O, Sumerkan B, [Doganyay M. Psoas Abscess Secondary to Brucellar Spondylitis.] Turk J Med Sci. 2002; 32:81-83. [Article in Turkish]
- 4) Capar Y, Cesur S, Yüksel O, Kurt H, Sözen TH. [Case report: psoas abscess due to brucellosis.] Mikrobiyol Bul. 2002; 36(2):219-21. [Article in Turkish]
- 5) Marrakchi C, Kilani B, Kanoun F, Abdelmalek R, Tiouiri H, Goubontini A, et al. [Melitococcal psoas abscesses: study of three

cases and review of the literature.] Med Trop (Mars). 2006; 66(3):261-5. [Article in French]

6) Hasanjani Roushan MR, Mohrez M, Smailnejad Gangi SM, Soleimani Amiri MJ, Hajjahmadi M. Epidemiological features and clinical manifestations in 469 adult patients with brucellosis in Babol, Northern Iran. Epidemiol Infect. 2004;132(6):1109-14.

7) Haj Abdolbaghi M, Rasooli Nejad M, Yaghoob Zadeh M, Looti Shahrokhi B. Epidemiological, clinical, diagnostic and therapeutic survey in 505 cases with Brucellosis. The Journal of Tehran Faculty of Medicine. 2001; 4(59): 34-46.

8) Mahyar A. A rare case report on skin abscess in Brucellosis in children. Journal of the Shaheed Beheshti University of Medical Sciences and Health Services. 2000; 4(23): 309-312.