

تحقیقی

اثر اتانول بر ساختار هیستولوژیک کلیه در موش‌های آزمایشگاهی

دکتر مختار جعفرپور^۱، دکتر حسن مفیدپور^۱، دکتر علیرضا ابراهیم زاده*^۲

۱- دانشیار گروه علوم تشریحی دانشکده پزشکی دانشگاه علوم پزشکی مشهد. ۲- استادیار گروه علوم پایه دانشکده علوم پزشکی گناباد.

چکیده

زمینه و هدف: آثار مخرب بافتی در پی مصرف اتانول در تعدادی از اعضای بدن به اثبات رسیده است. این در حالی است که در کلیه چنین آثاری کمتر به طور کلاسیک مورد تحقیق قرار گرفته است. این مطالعه به منظور بررسی اثرات اتانول بر ساختار هیستولوژیک بافت کلیه در موش انجام شد.

روش بررسی: در این مطالعه تجربی تعداد ۴۰ سر موش نژاد Balb/c از هر دو جنس نر و ماده با تعداد مساوی و با وزن تقریبی ۳۵-۳۰ گرم، به طور تصادفی به دو گروه مساوی آزمایش و کنترل طی سال ۱۳۸۴ در دانشکده پزشکی مشهد تقسیم گردیدند. به طوری که در هر کدام از گروه‌های تجربی و کنترل نیمی از موش‌ها نر و نیمی دیگر ماده بودند. گروه تجربی روزانه به میزان یک میلی‌گرم اتانول به ازای یک گرم وزن بدن، به صورت تزریق داخل صفاقی دریافت نمودند و گروه کنترل نیز به همین میزان و روش سرم فیزیولوژی دریافت کردند. نیمی از موش‌های گروه تجربی بعد از یک‌ماه مصرف روزانه اتانول و نیمه دیگر بعد از دوماه مصرف روزانه اتانول، تحت بیهوشی قرار گرفته و کلیه‌های آنها خارج شد. بعد از شستشو با نرمال سالین، به مدت ۴۸ ساعت در فرمالین فیکس شدند. بقیه مراحل آماده‌سازی بافت‌ها به روش معمول در آزمایشگاه بافت‌شناسی انجام شد و با هماتوکسیلین و ائوزین رنگ‌آمیزی شدند. سپس نمونه‌ها با میکروسکوپ نوری مورد بررسی قرار گرفتند و از نمونه‌های مورد نظر تصویر تهیه گردید.

یافته‌ها: در بافت بینابینی قشر کلیه موش‌های نر و ماده گروه تجربی که یک ماه اتانول دریافت کرده بودند، خونریزی و اینفیلترای آماسی محدود مشاهده شد. در گروه تجربی که موش‌ها دوماه اتانول دریافت کرده بودند، اینفیلتراسیون بسیار متراکم سلول‌های آماسی لنفوپلاسموسیتی به ویژه در بخش عمقی مدولا و اطراف عروق خونی با گسترش به ناحیه کالیس‌ها و لگنچه دیده شد.

نتیجه‌گیری: این مطالعه نشان داد که اتانول اثرات تخریبی پیشرونده بر قشر و مغز کلیه دارد. به طوری که هر قدر زمان تزریق بیشتر باشد، میزان تغییرات ساختار هیستولوژیک بیشتر خواهد بود.

کلیدواژه‌ها: اتانول، کلیه، تغییرات ساختار هیستولوژیک، بافت‌شناسی

* نویسنده مسئول: دکتر علیرضا ابراهیم زاده، پست الکترونیکی: ebrahimzadeh43@yahoo.com

نشانی: گناباد، حاشیه جاده ستو، دانشکده علوم پزشکی گناباد، گروه علوم پایه، تلفن و نمابر: ۰۵۳۵-۷۲۲۷۱۱۴
وصول مقاله: ۸۵/۳/۲۳، اصلاح نهایی: ۸۶/۱/۱۹، پذیرش مقاله: ۸۶/۲/۲۳

مقدمه

حرارت ۲۴-۱۸ درجه سانتی گراد نگهداری شدند و مورد آزمایش قرار گرفتند. این تعداد از موش‌ها به صورت تصادفی به دو گروه تجربی و شاهد تقسیم شدند. به نحوی که در هر گروه تعداد موش‌های نر و ماده با هم مساوی بود.

اتانول مورد استفاده در این پژوهش ساخت شرکت اتحادیه به شماره ساخت ب-۱۷۹۱ بود که از طریق معاونت داروی دانشگاه علوم پزشکی مشهد تهیه گردید.

به حیوانات گروه تجربی روزانه به میزان یک میلی گرم اتانول به ازای هر گرم وزن بدن به صورت داخل صفاقی و با استفاده از سرنگ انسولین تزریق گردید (۱۴ و ۱۳). به دلیل این که تزریق یک میلی گرم به ازای هر گرم وزن بدن با سرنگ‌های موجود دشوار بود، این مقدار الکل با نرمال سالین رقیق و به یک گرم برای مصرف روزانه موش رسانده شد. سپس این یک گرم محلول رقیق شده اتانول به چهار قسمت مساوی تقسیم و در چهار نوبت تزریق گردید. لازم به ذکر است که قبل از تزریق سطح پوست ابتدا با استفاده از الکل ضدعفونی و سپس تزریق انجام می‌شد.

در گروه کنترل، به همین میزان و با همین روش نرمال سالین تزریق شد. بعد از یک ماه ۲۰ سر از موش‌های هر دو گروه کنترل و تجربی و بعد از ۲ ماه (۶۰ روز پس از تزریق) ۲۰ سر دیگر آنها، تحت بیهوشی قرار گرفته و کلیه آنها خارج شد و به مدت ۵ دقیقه با نرمال سالین شستشو داده شدند. بعد از شستشو به منظور نفوذ هر چه بیشتر فیکساتیو هر کلیه به چهار قسمت تقسیم گردید و سپس به مدت ۴۸ ساعت در فرمالین فیکس شدند. بقیه مراحل آماده‌سازی به روش معمول در آزمایشگاه بافت‌شناسی انجام شد. سپس نمونه‌ها در پارافین قالب‌گیری و برش‌هایی به صورت سریال با ضخامت ۵ میکرون تهیه گردید.

مقاطع میکروسکوپی تهیه شده پس از آماده‌سازی مقاطع با استفاده از روش هماتوکسیلین و اتوزین رنگ‌آمیزی شدند و سپس نمونه‌های رنگ‌آمیزی شده با میکروسکوپ نوری چندنفره مورد مشاهده و بررسی قرار گرفتند و از نمونه‌های مورد نظر با استفاده از میکروسکوپ نوری الیمپوس دوربین دار AH2 تصویر تهیه گردید.

در کشورهای غیرمسلمان مشروبات الکلی که حاوی درصد‌های مختلف اتانول می‌باشد، به صورت خوراکی مصرف می‌شود. عوارض شدید ناشی از مصرف زیاد اتانول محققین را بر آن داشت تا تحقیقات گسترده‌ای در زمینه آثار سوء آن بر اعضای مختلف بدن به انجام برسانند.

برخی محققین مصرف شراب قرمز را به عنوان یک ماده آنتی‌اکسیدان، بر سلامتی دستگاه قلب و عروق، دستگاه عصبی و کلیه موثر و مفید دانسته‌اند (۲ و ۱). گزارشات متعددی در ارتباط با خواص آنتی‌اکسیدان شراب قرمز منتشر شده و اکثر محققین به ویژه در گزارشات اخیر خود برخی از مواد موجود در شراب قرمز را عامل خاصیت آنتی‌اکسیدان آن ذکر نموده‌اند (۳ و ۱).

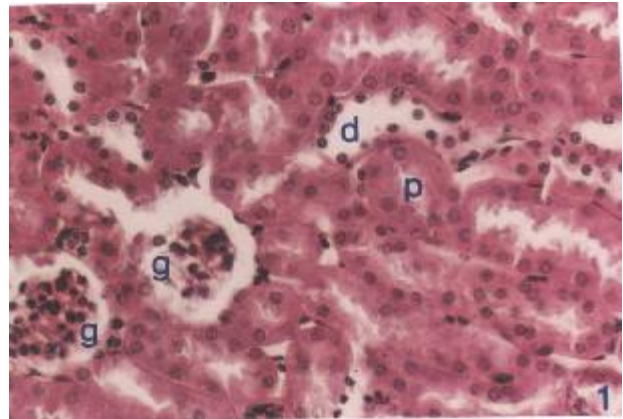
نتایج برخی از تحقیقات نشان می‌دهد که مصرف توام سیگار و اتانول موجب ضایعات کلیوی می‌گردد (۴ و ۳). از طرف دیگر پژوهشگرانی که اثر اتانول را به صورت مستقل از مواد دیگر مورد بررسی قرار داده‌اند، نشان داده‌اند که مصرف مزمن اتانول در صورتی که مقدار مصرف در هر نوبت کم باشد، اثر تخریبی بر بافت کلیه ندارد (۶ و ۵). برخی از محققین معتقدند که در افراد مبتلا به بیماری‌های مزمن کلیوی (CRF)، نسبت به موارد سالم، الکل زودتر از بدن دفع می‌گردد (۸ و ۷). در مطالعات دیگری نیز الکل را برهم زننده تعادل متابولیکی بدن معرفی کرده‌اند (۱۰ و ۹). گروهی از دانشمندان احتمال می‌دهند که این تناقض در نتایج شاید به دلیل ساختار ژنتیکی متفاوت حیوانات آزمایشگاهی مورد استفاده باشد (۱۲ و ۱۱). این مطالعه به منظور تعیین اثرات اتانول بر ساختار هیستولوژیک کلیه و تاثیر مدت مصرف بر آن انجام شد.

روش بررسی

در این مطالعه تجربی، موش‌های ۲ ماهه نر و ماده از نژاد Balb/c با وزن تقریبی ۳۵-۳۰ گرم به تعداد ۲۰ سر از هر جنس، به طور تصادفی از بین موش‌های اتاق حیوانات موسسه سرم‌سازی رازی مشهد انتخاب شدند. مطالعه طی سال ۱۳۸۴ در دانشکده پزشکی مشهد انجام گردید. پس از انتخاب، موش‌ها در شرایط استاندارد خانه حیوانات با دسترسی به غذا، آب، دوره تاریکی و روشنایی ۱۲ ساعته، رطوبت مناسب و

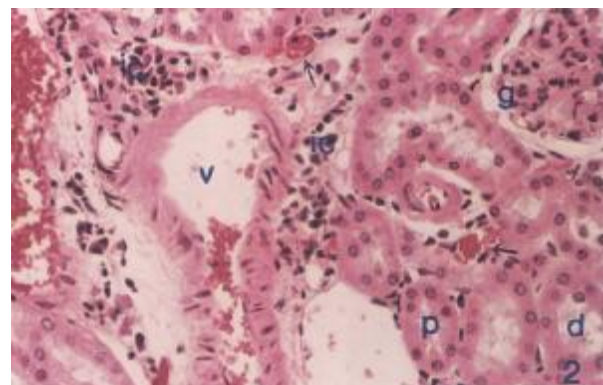
یافته‌ها

در بررسی مقاطع میکروسکوپی مربوط به گروه‌های کنترل، یعنی آنهایی که به ترتیب ۳۰ و ۶۰ روز سرم فیزیولوژی دریافت کرده بودند، هیچ‌گونه تغییر هیستولوژیکی غیرطبیعی در کلیه‌ها مشاهده نگردید (تصویر ۱).



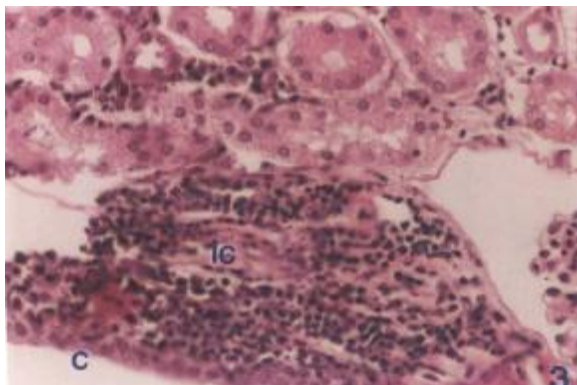
تصویر ۱: مقطع میکروسکوپی بافت کلیه موش مربوط به گروه کنترل با رنگ آمیزی H&E و درشت‌نمایی ۲۰۰ برابر
g گلوبمرول، p لوله پروکسیمال، d لوله دیستال

در تمام این نمونه‌ها، لوله‌های ادراری و بخش‌های تشکیل دهنده نفرون‌ها کاملاً طبیعی و مشابه بافت‌های کلیه سالم بود و هیچ‌گونه ارتشاح سلول‌های آماسی و یا خونریزی مشاهده نشد. در تمام نمونه‌های گروه تجربی که ۳۰ روز اتانول دریافت کرده بودند، سلول‌های آماسی لنفوپلاسموسیتی در بافت بینایی بیشتر در اطراف عروق به طور پراکنده در بافت کلیوی قابل مشاهده بود. به علاوه خونریزی نیز در ناحیه بینایی به چشم می‌خورد. این مشاهدات در هر دو جنس نر و ماده یکسان بود (تصویر ۲).



تصویر ۲: مقطع میکروسکوپی بافت کلیه موش گروه تجربی که به مدت ۳۰ روز اتانول دریافت نمودند.
رنگ آمیزی H&E و درشت‌نمایی ۲۰۰ برابر
g گلوبمرول، p لوله پروکسیمال، d لوله دیستال
نواحی که دچار خونریزی شده‌اند، با فلش مشخص شده‌اند.
ic سلول‌های آماسی و v رگ خونی را نشان می‌دهد.

در تمام نمونه‌های گروه تجربی که ۶۰ روز اتانول دریافت کرده بودند، شدت تغییرات فوق‌الذکر، با همان ماهیتی که در گروه تجربی اول که به مدت ۳۰ روز اتانول دریافت کرده بودند، قابل ملاحظه بود. منتهی شدت تغییرات بیشتر بود. به طوری که ارتشاح بسیار متراکم سلول‌های آماسی لنفوپلاسموسیتی به ویژه در بخش عمقی مدولا و اطراف عروق خونی، با گسترش به ناحیه کالیس‌ها و لگنچه کلیه مشاهده گردید (تصویر ۳). در این گروه نیز تغییرات بافتی در حیوانات نر و ماده یکسان بود.



تصویر ۳: مقطع میکروسکوپی بافت کلیه موش گروه تجربی که به مدت ۶۰ روز اتانول دریافت نمودند.
رنگ آمیزی H&E و درشت‌نمایی ۲۰۰ برابر
ic سلول‌های آماسی، c کالیس کلیوی

بحث

در تحقیق حاضر ضایعات آشکار شامل ارتشاح سلول‌های آماسی لنفوپلاسموسیتی در بافت بینایی و خونریزی کلیوی، از جمله عوارضی هستند که در تمام نمونه‌های گروه آزمایش قابل مشاهده بود. تغییرات پاتولوژیک کلیه در موش‌هایی که ۲ ماه اتانول دریافت کرده بودند، بیشتر بود.

نتایج برخی از مطالعات نشان می‌دهد که مصرف اتانول موجب کم‌خونی و نیز افزایش آسیب‌پذیری ناشی از کم‌خونی می‌شود. به علاوه عوارض ثانویه ناشی از کم‌خونی در پی مصرف الکل از سوی محققین متعددی مورد تاکید گرفته است. همچنین مصرف اتانول موجب اختلال در رشد و ضعف سیستم ایمنی و اختلالات عصبی می‌گردد (۱۵). نتایج تحقیق حاضر بر یافته‌های به دست آمده از سوی سایر محققینی که مصرف الکل را دارای اثرات زیان‌بار دانسته‌اند (۱۸-۱۶)، صحه می‌گذارد و نشان می‌دهد که مصرف اتانول در کلیه که

یافته‌های سایر محققین مبنی بر این که مصرف اتانول موجب کاهش رشد جنین و شیرخوار می‌شود را تایید می‌نماید (۱۷-۱۹). به علاوه می‌توان اذعان نمود که عوارض مشاهده شده وابسته به دوز و طول مدت مصرف می‌باشد. به طوری که شدت عوارض مشاهده شده در موش‌هایی که به مدت ۲ ماه مورد تزریق اتانول قرار گرفته بودند، بیش از گروهی بود که یک‌ماه اتانول مصرف کرده بودند.

نتیجه‌گیری

این مطالعه نشان داد که مصرف اتانول باعث ضایعات بافتی در موش آزمایشگاهی می‌شود و شدت عوارض آن وابسته به مدت استفاده از اتانول می‌باشد.

تشکر و قدردانی

از زحمات بی‌دریغ خانم متجدد سپاسگزاری می‌گردد.

References

- 1) Rodrigo R, Rivera G. Renal damage mediated by oxidative stress: a hypothesis of protective effects of red wine. *Free Radic Biol Med.* 2002; 33(3):409-22.
- 2) Spear-Smith J, Brien JF, Grafe M, Allrich R, Reynolds JD. Chronic ethanol exposure during late gestation produces behavioral anomalies in neonatal lambs. *Neurotoxicology and Teratology.* 2000; 22(2): 205-212.
- 3) Araya J, Rodrigo R, Orellana M, Garcia V. Effects of red wine consumption on kidney FA composition. *Lipids.* 2003;38(3):275-9.
- 4) Naseem MZ, Patil SR, Patil SR, Ravindra , Patil RS. Antispermatogetic and androgenic activities of Momordica charantia (Karela) in albino rats. *J Ethnopharmacol.* 1998; 61(1): 9-16.
- 5) Husain K, Scott BR, Reddy SK, Somani SM. Chronic ethanol and nicotine interaction on rat tissue antioxidant defense system. *Alcohol.* 2001; 25(2):89-97.
- 6) Adler ID, Ashby J. The present lack of evidence for unique rodent germ-cell mutagens. *Mutat Res.* 1989;212(1):55-66.
- 7) Rodrigo R, Rivera G, Castillo R, Guichard C. Chronic ethanol exposure does not impair urinary acidification even under stressful conditions. *Med Sci Monit.* 2005; 11(4):BR95-9.
- 8) Lloyd SC, Blackburn DM, Foster PM. Trifluoroethanol and its oxidative metabolites: comparison of in vivo and in vitro effects in rat testis. *Toxicol Appl Pharmacol.* 1988;92(3):390-401.
- 9) Gooderham PA, Gagnon RF, Gill K. Attenuation of the alcohol preference of C57BL/6 mice during chronic renal failure. *J Lab Clin Med.* 2004;143(5):292-300.
- 10) Anderson RA Jr, Willis BR, Phillips JF, Oswald C, Zaneveld LJ. Delayed pubertal development of the male reproductive tract associated with chronic ethanol ingestion. *Biochem Pharmacol.* 1987;36(13):2157-67.

تاکنون کمتر مورد مطالعه قرار گرفته، موجب خونریزی در بافت بینابینی کلیه، همراه با ارتشاح لنفوپلاسموسیتی می‌شود. زیرا خونریزی در بافت بینابینی سرانجام منجر به کم‌خونی خواهد شد که در سایر مطالعات نیز تاکید شده است. خونریزی کلیوی و در نتیجه پروتئین‌وری در درازمدت باعث کاهش بسیاری از مواد داخل خون از جمله پروتئین‌های مورد نیاز سیستم ایمنی می‌شود. این یافته، شاید تاییدی بر نتایج تحقیقاتی باشد که نشان داده‌اند، مصرف اتانول موجب تضعیف سیستم ایمنی می‌گردد (۱۶). به علاوه پس از خونریزی کلیوی به دنبال مصرف الکل که در بخش نتایج تحقیق حاضر ذکر شد، پروتئین‌های مورد نیاز جنین و شیرخوار در خون و شیر مادر الکلی کاهش می‌یابد. علاوه بر پروتئین، مواد ضروری دیگر خون و شیر مادر نیز تقلیل یافته و لذا جنین و شیرخوار رشد لازم را نخواهند داشت. این نتایج نیز

- 11) Park SH, Heo JS, Kang CW. Dose-dependent effect of alcohol on insulin-like growth factor systems in male rats. *Clin Exp Pharmacol Physiol.* 2004;31(1-2):22-8
- 12) Anderson RA Jr, Willis BR, Oswald C, Zaneveld LJ. Ethanol-induced male infertility: impairment of spermatozoa. *J Pharmacol Exp Ther.* 1983; 225(2):479-86.
- 13) Spear-Smith J, Brien JF, Grafe M, Allrich R, Reynolds JD. Chronic ethanol exposure during late gestation produces behavioral anomalies in neonatal lambs. *Neurotoxicol Teratol.* 2000;22(2):205-12.
- 14) Klassen RW, Persaud TV. Influence of alcohol on the reproductive system of the male rat. *Int J Fertil.* 1978;23(3):176-84.
- 15) Rodrigo R, Castillo R, Carrasco R, Huerta P, Moreno M. Diminution of tissue lipid peroxidation in rats is related to the in vitro antioxidant capacity of wine. *Life Sci.* 2005;76(8):889-900.
- 16) Jurczuk M, Brzóska MM, Rogalska J, Moniuszko-Jakoniuk J. Iron body status of rats chronically exposed to cadmium and ethanol. *Alcohol Alcohol.* 2003; 38(3):202-7.
- 17) Braulio VB, De Queiroz Côrtes M, Borges-Neto AA, Bastos MA Jr, Cruz MS, Fracalanza SE. Inhibition of bacterial translocation by chronic ethanol consumption in the rat. *APMIS.* 2001; 109(12):809-15.
- 18) Murillo-Fuentes L, Artillo R, Carreras O, Murillo L. Effects of maternal chronic alcohol administration in the rat: lactation performance and pup's growth. *Eur J Nutr.* 2001;40(4):147-54.
- 19) Brzóska MM, Moniuszko-Jakoniuk J, Jurczuk M, Galazyn-Sidorczuk M. Cadmium turnover and changes of zinc and copper body status of rats continuously exposed to cadmium and ethanol. *Alcohol and Alcoholism.* 2002; 37(3): 213-221.