

گزارش مورد

آنیزوکوریا یافته غیر معمول در حین جراحی آندوسکوپی سینیوسی (گزارش یک مورد)

دکتر محمد حسین تازیکی^۱، دکتر سید حسن حسینی خواه^۱، دکتر کاظم کاظم نژاد^۲

۱- متخصص گوش و حلق و بینی، استادیار دانشگاه علوم پزشکی گرگان. ۲- متخصص بیهوشی، استادیار دانشگاه علوم پزشکی گرگان.

چکیده

جراحی آندوسکوپی سینوس می‌تواند باعث عوارضی از جمله عوارض چشمی و مغزی شود. در صورت ایجاد عارضه چشمی یکی از علائم آن آنیزوکوریا می‌باشد. بیمار خانمی ۴۲ ساله بود که به علت پولیپوز وسیع بینی و سینوس‌های پاراناژال با بیهوشی عمومی تحت عمل جراحی آندوسکوپی سینوس قرار گرفت. حدود نیم ساعت بعد از شروع عمل متوجه بزرگی مردمک چشم چپ شدیم که به نور پاسخ زیادی نمی‌داد و آنیزوکوریا بعد از ۱۰-۸ ساعت به حالت عادی برگشت و علائم چشمی بیمار حدود ۱۰-۸ ساعت بعد از شروع عمل به حالت عادی برگشت. به علت فقدان علائم تروما به چشم، به نظر می‌رسد که انتشار مواد تزریقی عامل آن باشند. لذا در موارد جراحی چنانچه سایر علل ایجاد کننده رد شوند، می‌توان چنین عاملی به عنوان مولد آنیزوکوریا در نظر گرفت.

کلید واژه‌ها: آنیزوکوریا، جراحی آندوسکوپی سینیوسی، آدرنالین، گزیلاکانین، بیهوشی عمومی

نویسنده مسؤول: دکتر محمد حسین تازیکی، پست الکترونیکی: hoseinta@yahoo.com

نشانی: گرگان، مرکز آموزشی درمانی ۵ آذر، بخش جراحی، تلفن: ۴-۲۲۲۰۵۶۱-۰۱۷۱، نمابر: ۲۲۲۷۹۱۰

وصول مقاله: ۸۶/۱۱/۱۸، اصلاح نهایی: ۸۶/۱۰/۱۲، پذیرش مقاله: ۸۶/۱۰/۱۵

مقدمه

عمل، پروپتوز، اکی موزی تغییرات نسبی در اندازه مردمک چشم می تواند که مبین تروما و یا خونریزی داخل چشمی باشد و سریعاً بایستی بیمار مورد ارزیابی قرار گیرد (۶). مشاوره افتالمولوژی انجام و تمهیدات لازم اتخاذ شود. باتوجه به اهمیت عوارض چشمی و این که یکی از معیارهای بروز این عارضه تغییر در اندازه مردمکها (آنیزوکوریا) ذکر می شود، چون در حین عمل جراحی آندوسکوپیک سینوس با این عارضه مواجه شدیم، این مورد گزارش شد.

معرفی بیمار

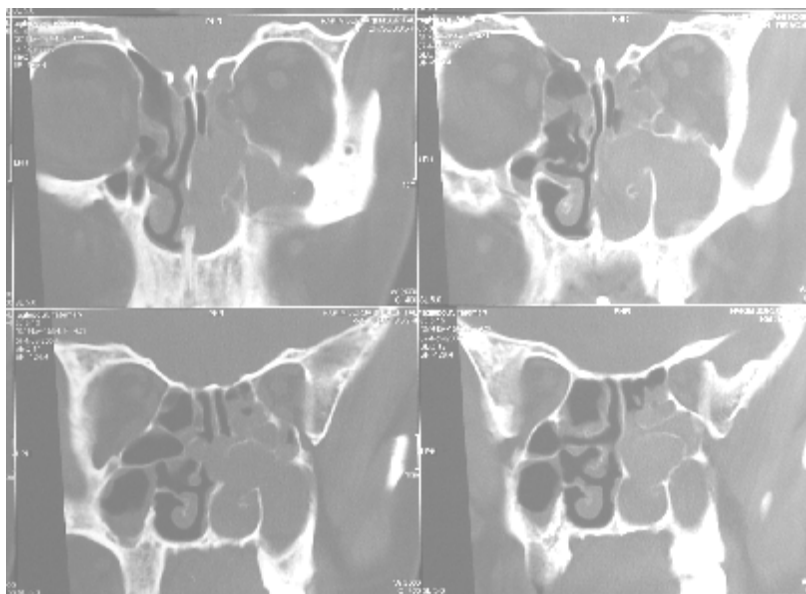
بیمار خانمی ۴۲ ساله بود که به علت انسداد بینی، سردرد و ترشح از بینی از یک سال قبل مراجعه کرده بود. در معاینه فیزیکی در بینی سمت راست توده ای پولیوئید رؤیت می شد. ولی در سمت چپ پولیب واضح نداشت، اما ترشحات چرکی دیده می شد.

در CTS سمت راست اپاسیته ای داشت که حفره بینی سینوس ماگزیلاری، سینوس های اتموئیدال قدامی و خلفی و همچنین سینوس اسفنوئید و تا حدی فرونتال را درگیر کرده بود (شکل ۱). در سمت چپ سینوس ماگزیلاری درگیر بود. با توجه به فقدان پاسخ کافی نسبت به درمان های دارویی و انجام CTS کنترل به بیمار جراحی آندوسکوپیک سینوس ها توصیه شد.

سینوس های اطراف بینی ممکن است که به بیماری های مختلفی مبتلا شوند. روش آندوسکوپیک به طور موفقیت آمیزی توانسته است، بسیاری از این بیماری ها را درمان کند (۱). در ابتدای عمل محلول گزیلاکانین ۱ یا ۲ درصد همراه با آدرنالین یک درصد هزار را در داخل بینی تزریق می کنیم.

سینوس های پارانازال با ارگان های مهمی از جمله چشم - عصب اپتیک مجاورت دارد. چشم هم از طریق مجاورت حفره چشم با سینوس اتموئید که جدار نازک استخوانی بنام لامینا یا پیراسه آنها را از هم جدا می کنند و هم به علت مجاورت عصب اپتیک با سینوس اسفیدنیس مستعد آسیب می باشد. عوارض مهم چشمی جراحی آندوسکوپیک سینوس به دو دسته مینور و ماژور تقسیم بندی می شوند. از جمله عوارض مهم می توان به periorbital ecchomosis، orbital hematoma، blidness کاهش قدرت دید، دویینی و خونریزی داخل مغزی اشاره کرد (۲).

میزان بروز عوارض ماژور در یک مطالعه ۰/۷۵ تا ۸ درصد (۳) و در مطالعات دیگر ۱/۱ درصد ذکر شده است (۵و۴). تشخیص زودرس عوارض داخل جمجمه ای و چشمی بسیار ارزشمند و حیاتی می باشد. افتالموپلژی حین یا بعد از



شکل ۱: در CT اسکن بیمار آسیب شناسی در سینوس های سمت راست مشهود است.

برای عمل جراحی بیمار تحت بیهوشی عمومی قرار گرفت و از داروهای پروپوفول، هالوتان و مخدر استفاده شد.

در شروع عمل تزریق محلول گزیلاکانین آدرنالین با غلظت یک درصد هزار انجام شد. در سمت چپ که لندهمارکها مشخص تر بودند، تزریق در قسمت قدامی شاخک میانی و در محل اتصال پدیکول آن به دیواره لاترال و همچنین در محل زائده آنستیت انجام شد. در سمت راست به علت وجود پولیبهای وسیع تزریق کمتر انجام گردید.

در هر دو طرف از مش آغشته به محلول آدرنالین رقیق شده استفاده شد. چشمها به طور مداوم کنترل می شدند. عمل جراحی از بینی سمت چپ شروع شد و با توجه به محدود بودن پاتولوژی در سینوس ماگزیلاری آنسیکتومی و آنتروستومی گردیده، عمل به صورت متناوب (سمت چپ و راست) انجام می گردید. بعد از حدود ۳۰-۲۰ دقیقه از شروع عمل و انجام عمل در سمت چپ متوجه اتساع مردمک در سمت چپ شدید، ولی در سمت راست میوز وجود داشت. محیط عمل و چشمها کنترل شدند و هیچ گونه یافته غیرمعمول دیگر به جز میدریاز در سمت چپ وجود نداشت. تا زمان به هوش آمدن بیمار از نظر اکسی موز، ادم، آمفیزم و پروپتوز کنترل می شد که علائمی نداشت. مردمک در سمت چپ حدود ۸-۹ میلی متر و واکنش بسیار کم به نور داشت. در سمت راست حدود ۳-۲ میلی متر بود و واکنش به نور طبیعی بود. در اطاق عمل مشاوره افتالمولوژی درخواست شد که یافته‌های غیرطبیعی به جز میدریاز وجود نداشت.

بعد از هوشیاری کامل نامبرده از تاری دید در سمت چپ شکایت داشت، ولی حرکات چشم طبیعی بودند. وضعیت چشم ۲ ساعت بعد هم به وسیله متخصص چشم کنترل شد و تنها یافته میدریاز بود.

۸ تا ۱۰ ساعت بعد از شروع عمل علائم چشمی او بهبود یافت و اندازه مردمکها برابر و تاری دید برطرف شد. روز بعد از عمل با حال عمومی خوب مرخص گردید. جواب آسیب شناسی آن پایلوم اینورته اعلام گردید.

بحث

جراحی آندوسکوپیک سینوسها ضمن آن که روش مفید و ارزشمندی در درمان بیماریهای سینوسها به حساب

می آید، می تواند باعث عوارضی از جمله عوارض چشمی شود. تغییر در اندازه مردمکها یکی از علائم هشدار دهنده است که به محض مواجهه با آن باید سریعاً اقدامات لازم صورت پذیرد. آسیب به چشم یا از طریق آسیب به عصب اپتیک در جدار سینوسی اسفنوئید صورت می گیرد و یا به علت مجاورت حفره چشم به سینوس اتموئید و یا خونریزی از طریق آسیب به شریانهای اتموئیدال خواهد بود که در این صورت علائمی مثل پروتور، ادم، اکسی موز را خواهیم داشت.

چون در سمت مبتلا به میدریازیس (سمت چپ) بیمار ما، هیچ گونه دستکاری در سینوس اسفنوئید و اتموئید نشده بود و تنها آنسیکتومی صورت گرفته بود، توجه آن مشکل بود. ضمن این که حتی در سمت مقابل که ضایعات پولیوئید وسیع داشت، تا آن لحظه کار انوازیو صورت نگرفته بود. داروهای بیهوشی هم هیچ کدام توجه کننده میدریاز نبودند. با توجه به شرایط بیمار و هوشیاری او ساعتی بعد از عمل و فقدان ضایعات نورولوژیکی، به نظر می رسد که عوامل موضعی داخل بینی توجه کننده آن باشند.

Bagramlar با بیماری مواجه شد که بعد از عمل جراحی آندوسکوپیک سینوسی دچار آنتروکوریا و پارزی عضله مایل تحتانی و اختلال دید شده بود (۷). بیمار دو ماه بعد از عمل جراحی به حالت طبیعی برگشت و احتمال آن ادم بعد از عمل ذکر شد. ضمن این که چنین عارضه‌هایی نادر ذکر شد، معتقد بود که دومین مورد گزارش شده چنین بیماری بوده است (۸). در گزارشی آنیزوکوریا به دنبال scopolamine patch روی زائده ماستوئید اتفاق افتاد (۹).

Richard میدریاز یک طرفه را بعد از شروع بیهوشی در یک بیمار ۷۴ ساله که به علت ناراحتی گردن تحت عمل جراحی قرار گرفته بود، گزارش کرد (۱۰).

در گزارش Michael به دنبال سپتوبلاستی در خانمی ۲۴ ساله اتساع یک طرفه مردمک چشم اتفاق افتاده بود که چون سایر علل آنیزوکوریا رد شده بود، احتمال انتشار محلول اپی نفرین از طریق مجرای نازولاکریمال علت این امر اعلام شد (۱۱).

در گزارش Stewart آنیزوکوریا در یک بیمار ۵۱ ساله که تحت عمل جراحی آندوسکوپیک سینوسها قرار گرفته بود،

داخل بینی علت آن باشد. لذا در سایر موارد که به چنین مشکلی برخورد شود و سایر علل رد گردد، می‌توان تاثیر داروهای تزریق شده را علت آن فرض کرد.

تشکر و قدردانی

بدین وسیله از همکاری کارکنان بخش گوش و حلق و بینی و اطاق عمل مرکز آموزشی درمانی پنجم آذر گرگان تشکر می‌گردد.

References

- 1) Hulett KJ, Stankiewicz JA. Primary sinus surgery. Cummings otolaryngology head & neck surgery. Cummings CW, et al. 4th Ed. Chapter 53. Philadelphia. 2005, pp 1229-1254.
- 2) Davis WE, Templer JW, LaMear WR. Patency rate of endoscopic middle meatus antrostomy. *Laryngoscope*. 1991; 101(4 Pt 1):416-20.
- 3) May M, Levine HL, Mester SJ, Schaitkin B. Complications of endoscopic sinus surgery: analysis of 2108 patients incidence and prevention. *Laryngoscope*. 1994; 104(9):1080-3.
- 4) Kinsella JB, Calhoun KH, Bradfield JJ, Hokanson JA, Bailey BJ. Complications of endoscopic sinus surgery in a residency training program. *Laryngoscope*. 1995;105(10):1029-32.
- 5) May M, Levine HL, Mester SJ, Schaitkin B. Complications of endoscopic sinus surgery: analysis of 2108 patients—incidence and prevention. *Laryngoscope*. 1994;104(9):1080-3.
- 6) Corey JP, Bumsted R, Panje W, Namon A. Orbital complications in functional endoscopic sinus surgery. *Otolaryngol Head Neck Surg*. 1993;109(5):814-20.

رخ داد. علت احتمالی آن انتشار موضعی داروی تجویز شده در داخل بینی بیان شد (۱۲).

نتیجه‌گیری

با توجه به گزارش‌های مورد اشاره در بیمار از آن جایی که سایر علل ایجاد کننده آنیزوکوریا وجود نداشتند و این اشکال بعد از ۸-۱۰ ساعت بدون باقی ماندن هرگونه مشکل برطرف شد، به نظر می‌رسد که انتشار محلول‌های تزریق شده در

- 7) Bayramlar H, Miman MC, Demirel S. Inferior oblique paresis, mydriasis, and accommodative palsy as temporary complications of sinus surgery. *J Neuroophthalmol*. 2004;24(3):225-7.
- 8) Kosko JR, Pratt MF, Chames M, Letterman I. Anisocoria: a rare consequence of endoscopic sinus surgery. *Otolaryngol Head Neck Surg*. 1998;118(2):242-4.
- 9) Elias M, Abouleish E. Scopolamine patch can be confusing to the patient and anesthesiologist: a case report. *Anesthesiology*. 1997; 86 (3): 743-4.
- 10) Prielipp RC. Unilateral mydriasis after induction of anaesthesia. *Can J Anaesth*. 1994;41(2):140-3.
- 11) D'Souza MG, Hadzic A, Wider T. Images of Anesthesia Unilateral mydriasis after nasal reconstruction surgery. *Can J Anesth*. 2000; 47(11):1119-1121.
- 12) Stewart D, Simpson GT, Nader ND. Postoperative anisocoria in a patient undergoing endoscopic sinus surgery. *Reg Anesth Pain Med*. 1999;24(5):467-9.