

## گزارش مورد

### گزارش یک مورد واریاسیون نادر طناب خارجی شبکه بازویی

دکتر غلامرضا حسن زاده<sup>۱</sup>، نحلہ زارعی فرد<sup>۲</sup>

۱- دانشیار گروه علوم تشریحی دانشگاه علوم پزشکی تهران. ۲- کارشناس ارشد علوم تشریحی دانشگاه علوم پزشکی هرمزگان.

#### چکیده

شبکه بازویی عصب‌دهی اندام فوقانی را عهده‌دار می‌باشد. تاکنون گزارشات زیادی راجع به واریاسیون در چگونگی تشکیل طناب خارجی شبکه بازویی و ارتباطات بین شاخه‌های آن داده شده است، ولی اشاره به واریاسیون در مسیر طناب خارجی بسیار نادر است. با تشریح اندام فوقانی یک کاداور در سالن تشریح دانشکده پزشکی بندرعباس مشاهده گردید که طناب خارجی شبکه بازویی و شاخه‌های آن مسیر متفاوتی را طی کرده است. بدین صورت که طناب خارجی از ضخامت عضله کوراکوبراکیالیس عبور کرده و پس از آن به دو شاخه موسکولوکوتانوس و ریشه خارجی عصب مدیان تقسیم می‌گردید. بعد از طی مسیری عصب مدیان از اجتماع دو ریشه (ریشه داخلی و خارجی عصب مدیان) در سمت داخل شریان براکیال به وجود می‌آمد و از این به بعد هر دو عصب مدیان و موسکولوکوتانوس در قسمت بازو دارای مسیر طبیعی می‌شدند.

**کلید واژه‌ها:** طناب خارجی، عضله کوراکوبراکیالیس، عصب مدیان، عصب موسکولوکوتانوس

نویسنده مسؤول: نحلہ زارعی فرد، پست الکترونیکی: [zareefard@yahoo.com](mailto:zareefard@yahoo.com)

نشانی: بندرعباس، دانشکده پزشکی، گروه علوم تشریحی، تلفن: ۳۳۳۳۶۸۹ - ۰۷۶۱، نمابر: ۳۳۳۰۶۱۲

وصول مقاله: ۸۶/۴/۱۹، اصلاح نهایی: ۸۶/۹/۲۴، پذیرش مقاله: ۸۶/۹/۲۷

## مقدمه

شبکه بازویی یک شبکه پیچیده است که به گونه مناسبی به بخش‌های متفاوت اندام فوقانی وارد می‌شود (۱). واریاسیون در چگونگی تشکیل طناب خارجی شبکه بازویی، عدم وجود یا ارتباط بین شاخه‌های آنها بسیار معمول بوده و به وسیله محققان زیادی گزارش شده است (۲). ولی در موارد نادری ممکن است که طناب خارجی از عضله کورا کوبراکیالیس عبور کرده و به دو شاخه موسکولو کوتانوس و مدیان تقسیم گردد (۳).

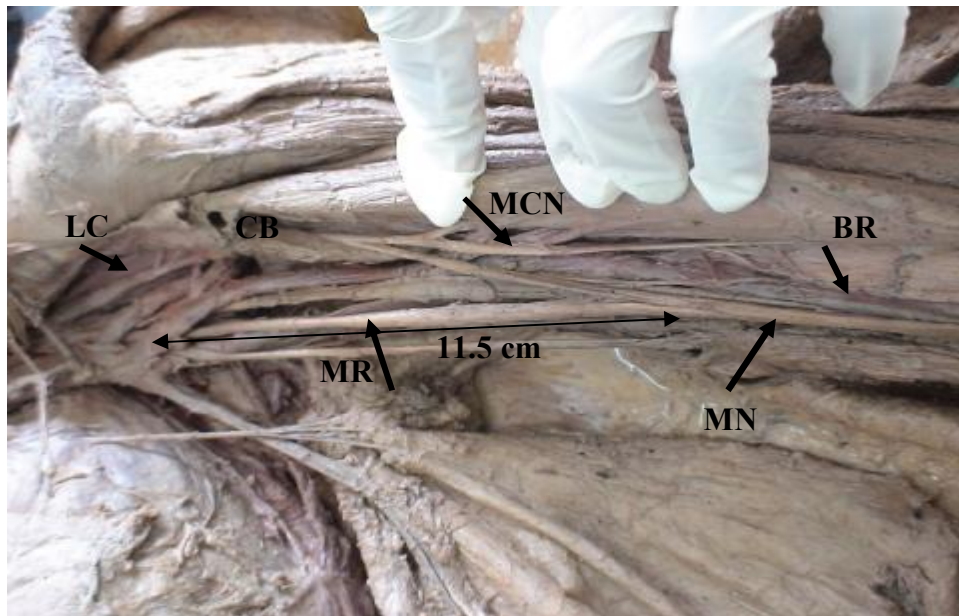
در اکثر موارد اولین شاخه طناب خارجی عصب پکتورال خارجی است که به عضله سینه‌ای بزرگ می‌رود. سپس طناب خارجی به دو عصب موسکولو کوتانوس و ریشه خارجی عصب مدیان تقسیم می‌شود. عصب موسکولو کوتانوس عضله کورا کوبراکیالیس را سوراخ کرده و به طور مایل بین عضله دوسربازویی و براکیالیس قرار گرفته و عضلات مربوطه را عصب می‌دهد و در نهایت فاسیای عمقی را در بالای آرنج سوراخ کرده و به عنوان عصب جلدی ساعدی خارجی به مسیر خود ادامه می‌دهد. عصب مدیان نیز از اجتماع دو ریشه که یکی از طناب داخلی و دیگری از طناب خارجی شبکه

بازویی می‌آید، تشکیل می‌گردد. این دو ریشه سومین قسمت شریان آگزیلاری را دربرمی‌گیرند و سپس عصب مدیان در قدام شریان آگزیلاری و قسمت فوقانی شریان براکیال فرود می‌آید تا در نیمه تحتانی بازو در قسمت داخل شریان براکیال قرار گیرد (۴).

آگاهی از واریاسیون‌های موجود در آناتومی برای متخصصین آناتومی، جراحی، رادیولوژی، هوشبری و همچنین در تشخیص پزشکی با استفاده از تصویربرداری کامپیوتری واجد اهمیت است (۵). به عنوان مثال برای بی‌حسی موضعی در شبکه بازویی (۶) یا در جلوگیری از آسیب به اعصاب در جراحی ناحیه بازو و آگزیلا باید اطلاع دقیقی از واریاسیون‌ها وجود داشته باشد (۷ و ۸). به علاوه اهمیت این شناخت در جراحی ترمیمی یا آرتروسکوپی شانه نیز امری غیرقابل انکار است (۳ و ۹). گزارش حاضر ضمن بررسی یک نوع نادر از واریاسیون در شبکه بازویی، به مطالعه سایر واریاسیون‌های گزارش شده و اهمیت آن در کلینیک می‌پردازد.

## گزارش مورد

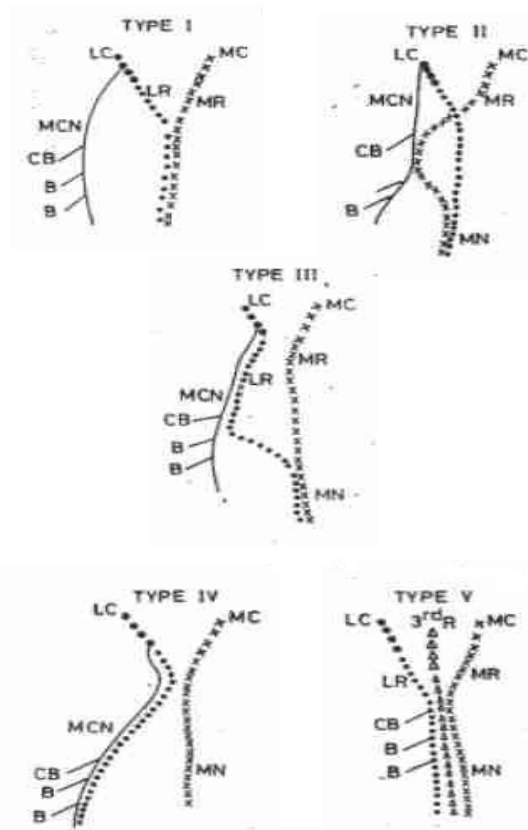
با تشریح اندام فوقانی چپ یک کاداور ۳۵ ساله در سالن تشریح دانشکده پزشکی بندرعباس با دستورالعمل برش



تصویر ۱: واریاسیون طناب خارجی شبکه بازویی

LC: طناب خارجی، MCN: عصب موسکولو کوتانوس، BR: شریان براکیال

MN: عصب مدیان، CB: عضله کورا کوبراکیالیس



تصویر ۳: انواع واریاسیون براساس طبقه‌بندی Lee Minor

LR: ریشه خارجی عصب مدیان، MR: ریشه داخلی عصب مدیان

CB: عضله کورا کوبراکیالیس، BB: عضله دوسریازویی

BR: عضله بازویی

الف) نوع اول: قبل از این که عصب موسکولو کوتانوس از عضله کورا کوبراکیالیس عبور کند، این عصب با عصب مدیان ارتباط دارد.

ب) نوع دوم: بعد از عبور از عضله این دو با هم ارتباط دارند.

ج) نوع سوم: عصب موسکولو کوتانوس و شاخه ارتباطی آن از عضله کورا کوبراکیالیس عبور نمی‌کنند (۱۰). به علاوه پنج نوع از واریاسیون‌های مسیر عصب موسکولو کوتانوس و عصب مدیان (تصویر ۳) به وسیله Le Minor در سال ۱۹۹۲ توصیف شد که شامل موارد زیر است:

الف) نوع اول: عدم ارتباط بین عصب موسکولو کوتانوس و عصب مدیان که در اکثر کتاب‌های مرجع به آن اشاره شده است.

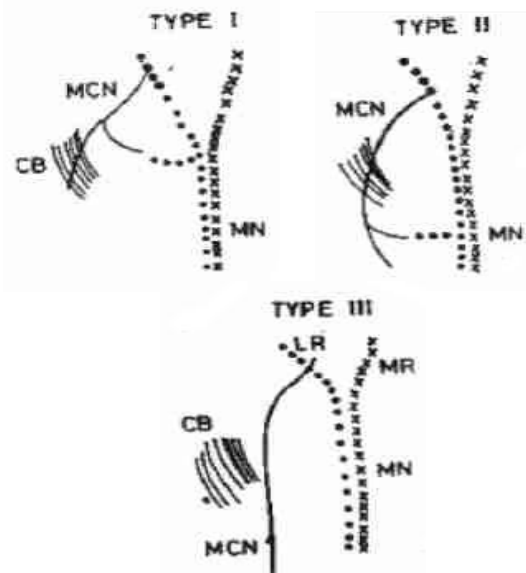
ب) نوع دوم: تعدادی از فیبرهای ریشه داخلی عصب مدیان همراه با عصب موسکولو کوتانوس شده و در میانه بازو به عصب مدیان می‌پیوندند.

کانینگهام مشاهده گردید که طناب خارجی شبکه بازویی و شاخه‌های انتهایی آن مسیر متفاوتی را طی کرده است (تصویر ۱). در این بررسی طناب خارجی از ضخامت عضله کورا کوبراکیالیس عبور کرده و پس از طی یک سانتی‌متر به دو شاخه موسکولو کوتانوس و ریشه خارجی عصب مدیان تقسیم می‌گردد. بعد ریشه خارجی عصب مدیان در نیمه تحتانی بازو و ۱/۵ سانتی‌متر پایین‌تر از لبه تحتانی عضله پهن پشتی به ریشه داخلی عصب مدیان متصل شده و از این به بعد عصب موسکولو کوتانوس و عصب مدیان مسیر طبیعی خود را طی می‌کرد.

### بحث

عضله کورا کوبراکیالیس یک عضله خم‌کننده بازو بوده و در طی جراحی‌های ترمیمی شانه آسیب‌پذیر است. در تدابیر درمانی با استفاده از پیوند عضله برای درمان دررفتگی تکرار شونده و یا آرتروسکوپی قدامی شانه ممکن است، عناصری که از عضله کورا کوبراکیالیس عبور می‌کنند، نیز در معرض آسیب قرار گیرند (۳).

Venierators در سال ۱۹۹۸ سه نوع ارتباط بین عصب موسکولو کوتانوس و مدیان براساس عضله کورا کوبراکیالیس (تصویر ۲) را توصیف کرد که شامل موارد زیر بود:



تصویر ۲: انواع واریاسیون براساس طبقه‌بندی Venierators

CB: عضله کورا کوبراکیالیس، MCN: عصب موسکولو کوتانوس

MN: عصب مدیان

مشاهده کرد که عصب موسکولو کوتانوس بعد از عبور از عضله کورا کوبراکیالیس یک شاخه ارتباطی با عصب مدیان داده است که این گزارش با نوع دوم طبقه‌بندی Venierators تطابق دارد (۱۲). Nakatani در سال ۱۹۹۷ نیز در بررسی یک کاداور مشاهده کرد که عصب موسکولو کوتانوس وجود ندارد و عضلات قدام بازو توسط طناب خارجی عصب‌دهی می‌شود. به علاوه عصب مدیان در ناحیه آگزیلاری تشکیل نشده، بلکه ۵ سانتی‌متر پایین‌تر از حاشیه عضله پهن پشتی از اجتماع ریشه داخلی و خارجی عصب مدیان تشکیل گردیده است (۱). این مورد اخیر با یافته مطالعه ما تطابق داشت.

لازم به توضیح است که گزارشات ارائه شده جزء موارد نادر می‌باشد. به طوری که Broca در سال ۱۸۸۸ غائب بودن عصب موسکولو کوتانوس را با شیوع ۲-۳٪ درصد موارد گزارش کرد و Kerr در مطالعه ۱۷۵ شبکه بازویی فقط ۳ مورد واریاسیون و Wantabe از بین ۱۴۰ اندام فوقانی منحصراً ۲ مورد اتصال عصب موسکولو کوتانوس و عصب مدیان را گزارش کردند (۱۲). قابل ذکر است که به واریاسیون مذکور در کتاب واریاسیون‌های انسانی اشاره نشده است (۱۳).

### تشکر و قدردانی

بدین وسیله نویسندگان مقاله مراتب تقدیر و تشکر خود را از همکاران محترم بخش آناتومی دانشکده پزشکی بندرعباس اعلام می‌دارند.

### References

- 1) Nakatani T, Tanaka S, Mizukami S. Absence of the musculocutaneous nerve with innervation of coracobrachialis, biceps brachii, brachialis and the lateral border of the forearm by branches from the lateral cord of the brachial plexus. *J Anat*. 1997; 191 ( Pt 3):459-60.
- 2) Arora L, Dhingra R. Unusual nerve supply of biceps from ulnar nerve and median nerve and a third head of biceps. *Indian J Plast Surg*. 2006; 39(2): 172-174.
- 3) Abhaya A, Khanna J, Prakash R. Variation of the lateral cord of brachial plexus piercing coracobrachialis muscle. *J Anat Soc India*. 2003; 52(2) 168-170.
- 4) Williams PL, Bannister LH, Berry MM, Dayson M, Dussek JE, Ferguson MWJ. Gray s anatomy. 38th Ed. London. Churchill Livingstone. 1995; pp:1266-1271.
- 5) Nayak S, Somayaji N, Vollala VR, Raghunathan D, Rodrigues V, Samuel VP, et al. A rare variation in the formation of the upper trunk of the brachial plexus - a case report. *Neuroanatomy*. 2005; 4: 37-38.
- 6) Prakash, Prabhu LV, Kumar J, Singh G. Brachial plexus with two trunks and double axillary veins. Applied importance and clinical implications. *Firat Tip Dergisi*. 2006;11(4): 210-212.

ج) نوع سوم: ریشه خارجی عصب مدیان همراه با عصب موسکولو کوتانوس شده و بعد از طی مسیری به ریشه داخلی عصب مدیان می‌پیوندد.

د) نوع چهارم: فیبرهای عصبی موسکولو کوتانوس به ریشه خارجی عصب مدیان متصل شده و عصب موسکولو کوتانوس در فواصل متغیر از عصب مدیان جدا می‌شود.

ه) نوع پنجم: عصب موسکولو کوتانوس وجود ندارد و ریشه خارجی عصب مدیان حاوی فیبرهای عصبی موسکولو کوتانوس نیز می‌باشد. بنابراین عضلات قدام بازو به طور مستقیم از عصب مدیان تغذیه می‌شوند (۱۱).

در مطالعه حاضر ریشه خارجی عصب مدیان همراه با عصب موسکولو کوتانوس بود که با نوع سوم طبقه‌بندی Venierators تطابق داشت، اما با طبقه‌بندی Venierators مطابقت ندارد.

Abhyaya در سال ۲۰۰۳ یک مورد از عبور طناب خارجی از عضله کورا کوبراکیالیس را گزارش کرد. ولی مسیر خروج دو شاخه انتهایی طناب خارجی از عضله یکسان نبود. به طوری که ریشه خارجی عصب مدیان از سطح قدامی عضله خارج می‌شد، در حالی که عصب موسکولو کوتانوس مسیر طبیعی خود را طی می‌کرد (۳).

Kocabigik در سال ۲۰۰۵ در طی تشریح یک کاداور

- 7) Rajanigandha V, Mangala P, Latha P, Savinaya S, Vasudha S, Prakash S. A case report on multiple anomalies of upper extremity. *Neuroanatomy*. 2006; 5(1): 44-46.
- 8) Craford AJ, Hamblen DL. Outline of Fractures. 11th Ed. Philadelphia. Churchill Livingstone. 1999; pp:132-140.
- 9) Arora L, Dhingra R. Absence of musculocutaneous nerve and accessory head of biceps brachii: a case report. *Indian J Plast Surg*. 2005; 38(2): 144-146.
- 10) Venieratos D, Anagnostopoulou S. Classification of communications between the musculocutaneous and median nerves. *Clin Anat*. 1998; 11(5):327-31.
- 11) Le Minor JM. A rare variation of the median and musculocutaneous nerves in man. *Arch Anat Histol Embryol*. 1990;73:33-42.
- 12) Kocabiyyik N, Yalcin B, Yazar F, Ozan H. An accessory branch of musculocutaneous nerve joining median nerve. *Neuroanatomy*. 2005; 4:13-15.
- 13) Bergman Ronald A, Thompson Sue Ann, Afifi Adel K. Catalog of human variation. Frist Ed. Munich. Urban & Schwarzenberg. 1984; pp:151-155.