

## اثر رژیم غذایی حاوی کنجاله سویا بر هیستولوژی و هیستومورفومتری پرزهای روده کوچک

### و مقادیر سرمی کلسیم، فسفر و گلوکز موش‌های آزمایشگاهی

دکتر سیمین فاضلی پور\*<sup>۱</sup>، دکتر زهرا طوطیان<sup>۲</sup>، دکتر محمدتقی شبانی<sup>۳</sup>، دکتر جمشید رزم یار<sup>۴</sup>

دکتر ریحانه هوشمند عباسی<sup>۵</sup>، مرضیه مینائی<sup>۶</sup>، دکتر شیوا کیانی<sup>۷</sup>

۱- استاد، گروه علوم تشریحی، واحد علوم پزشکی تهران، دانشگاه آزاد اسلامی، تهران، ایران. ۲- استاد، گروه علوم پایه، دانشکده دامپزشکی، دانشگاه تهران، تهران، ایران. ۳- دانشیار گروه علوم پایه، دانشکده دامپزشکی، دانشگاه تهران، تهران، ایران. ۴- دانشیار، گروه علوم درمانگاهی، دانشکده دامپزشکی، دانشگاه فردوسی مشهد، مشهد، ایران. ۵- متخصص آناتومی و جنین شناسی، دانشکده دامپزشکی، دانشگاه تهران، تهران، ایران. ۶- کارشناس ارشد، گروه فیزیولوژی، واحد علوم پزشکی تهران، دانشگاه آزاد اسلامی، تهران، ایران. ۷- پزشک عمومی، واحد علوم پزشکی تهران، دانشگاه آزاد اسلامی، تهران، ایران.

### چکیده

**زمینه و هدف:** سویا به عنوان یک پروتئین ارزان قیمت و بدون عوارض جانبی در صنعت غذا معرفی شده است. این مطالعه به منظور تعیین اثر رژیم غذایی حاوی کنجاله سویا بر هیستولوژی و هیستومورفومتری پرزهای روده کوچک و مقادیر سرمی کلسیم، فسفر و گلوکز موش‌های آزمایشگاهی انجام شد.

**روش بررسی:** در این مطالعه تجربی ۳۰ سر موش آزمایشگاهی نابالغ ماده نژاد BALB/c در سن سه هفتگی انتخاب شدند. حیوانات در سه گروه ده تایی کنترل، گروه تجربی اول و دوم قرار گرفتند. گروه کنترل تحت رژیم غذایی با پروتئین کامل قرار گرفت. گروه تجربی اول و دوم تحت رژیم غذایی با پروتئین کامل به ترتیب شامل ۴۰ درصد و ۲۰ درصد کنجاله سویه قرار گرفتند. پس از سه ماه موش‌ها بیهوش و از قلب آنها برای تعیین سطح کلسیم، فسفر و گلوکز سرم خونگیری به عمل آمد. سپس مقاطع بافتی از دوازدهم آنها تهیه و به روش هماتوکسیلین - انوزین رنگ آمیزی و مورد مقایسه قرار گرفت.

**یافته‌ها:** در ساختار بافتی دیواره دئودنوم گروه کنترل در مقایسه با گروه‌های تجربی به جز چند نمونه که درجاتی از تخریب راس پرزها را نشان دادند؛ تغییر قابل توجهی مشاهده نشد. در ارزیابی هیستومورفومتری، ضخامت زیرمخاط و عضلات گروه‌های تجربی نسبت به گروه کنترل افزایش آماری معنی‌داری یافت ( $P < 0/05$ ). ارتفاع کریپت‌ها و سطح سرمی گلوکز گروه‌های تجربی نسبت به گروه کنترل کاهش آماری معنی‌داری داشت ( $P < 0/05$ ) و میزان کلسیم گروه‌های تجربی نسبت به گروه کنترل افزایش معنی‌داری یافت ( $P < 0/05$ ); ولی میزان فسفر گروه‌های تجربی نسبت به گروه کنترل تغییری نشان نداد.

**نتیجه‌گیری:** مصرف طولانی مدت سویا می‌تواند تغییرات معنی‌داری بر میزان کلسیم و گلوکز سرم خون و ضخامت لایه عضلانی، زیرمخاط، ارتفاع کرک‌ها و عمق کریپت‌های دئودنوم ایجاد نماید.

**کلید واژه‌ها:** سویا، هیستومورفومتری، پرز، دوازدهه، کلسیم، گلوکز

\* نویسنده مسؤول: دکتر سیمین فاضلی پور، پست الکترونیکی [simin\\_fazelipour@yahoo.com](mailto:simin_fazelipour@yahoo.com)

نشانی: تهران، خیابان شریعی - زرگنده، دانشگاه آزاد اسلامی، واحد علوم پزشکی تهران، گروه علوم تشریحی

تلفن ۲۲۶۰۰۷۱۴-۰۲۱-۲۲۰۰۶۶۶۵، نامبر ۲۲۶۰۰۷۱۴

وصول مقاله: ۱۳۹۴/۴/۲۱، اصلاح نهایی: ۱۳۹۵/۱/۲۹، پذیرش مقاله: ۱۳۹۵/۳/۱۷

### مقدمه

فسفر سرم می‌تواند سبب بروز مشکلات جدی شود. در این رابطه سویا به دلیل داشتن اسید فیتیک موجب مهار جذب کلسیم در روده شده و با جذب فسفر در سلول‌های روده رقابت می‌کند (۳). با توجه به گوارش و جذب اصلی مواد غذایی در روده به خصوص دئودنوم، لذا هر ماده‌ای که وارد لوله گوارش شود؛ می‌تواند بر دیواره دئودنوم و عملکرد آن موثر واقع شود. سویا دارای ترکیبات متعددی

اهمیت تغذیه سویا به دلیل ایزوفلاون‌های موجود در آن است. در این رابطه نشان داده شده است که مصرف غذاهای حاوی سویا می‌تواند موجب کاهش بیماری دیابت نوع ۲ شود (۱). در موش‌های دیابتی مصرف کننده پودر سویا با رژیم غذایی، سطح گلوکز سرم کاهش یافته است (۲). تغییرات در میزان کلسیم و

است؛ لذا این مطالعه به منظور تعیین اثر رژیم غذایی حاوی کنجاله سویا بر هیستولوژی و هیستومورفومتری پرزهای روده کوچک و مقادیر سرمی کلسیم، فسفر و گلوکز موش های آزمایشگاهی انجام شد.

### روش بررسی

این مطالعه تجربی روی ۳۰ سر موش آزمایشگاهی ماده نابالغ نژاد BALB/c با سن سه هفته در آزمایشگاه دانشکده پزشکی دانشگاه آزاد اسلامی طی سال ۱۳۹۴ انجام شد.

حیوانات از مؤسسه سرم سازی حصارک کرج خریداری شدند. پروتکل بین المللی کار بر روی حیوانات آزمایشگاهی رعایت گردید. برای سازگاری با محیط موش ها در شرایط زیستی مناسب چرخه ۱۲ ساعت روشنایی و ۱۲ ساعت تاریکی، دمای ۲۲ درجه سانتی گراد، رطوبت نسبی ۶۰-۴۰ درصد و دسترسی آزادانه به آب و غذا به مدت یک هفته نگهداری شدند.

موش ها با توجه به نوع رژیم غذایی به سه گروه ده تایی تقسیم شدند (۹).

گروه کنترل: تحت رژیم غذایی سه ماهه با پروتئین کامل. گروه تجربی اول: تحت رژیم غذایی سه ماهه با پروتئین کامل که ۴۰ درصد آن را سویا تشکیل داد.

گروه تجربی دوم: تحت رژیم غذایی سه ماهه با پروتئین کامل که ۲۰ درصد آن را سویا تشکیل داد.

در پایان دوره آزمایش، پس از بیهوشی با کلروفورم خونگیری از قلب انجام گردید و سرم برای تعیین میزان کلسیم، فسفر و گلوکز جمع آوری شد. سپس دئودنوم از محوطه شکمی خارج و بعد از شستشو در فرمالین ۱۰ درصد قرار داده شد.

میزان کلسیم به روش فتومتریک با استفاده از Arsenazo III، فسفر به روش UV test و گلوکز سرمی با روش آنزیمی کالریمتری God-pap اندازه گیری شد.

بعد از انجام مراحل آماده سازی بافتی از هر نمونه برش هایی به ضخامت ۵ میکرون تهیه و به روش H&E رنگ آمیزی گردید. از نمونه ها تصاویری با استفاده از فتومیکروسکوپ مجهز به نرم افزار Axiovision تهیه گردید. از هر نمونه چهار مقطع و از هر مقطع چهار میدان دید و از هر میدان سه پرز، از نظر هیستولوژیک و هیستومورفومتریک مورد بررسی قرار گرفت و تغییرات ایجاد شده در ساختار بافتی دئودنوم در گروه های مواجهه یافته با رژیم غذایی کنجاله سویا ثبت گردید.

برای بیان دقیق تر متغیرهای هیستومورفومتری ضخامت مخاط دئودنوم شامل اپیتلیوم، آستر مخاط، عضله مخاطی، زیرمخاط و عضلات اندازه گیری شدند. در بررسی پرزها ارتفاع پرزها، عرض پرزها (قاعده، بخش میانی، راس) و تعداد پرزها در ابعاد  $6/25 \times 10^4$  میکرومتر مربع شمارش گردید. عمق کریپت ها برحسب

مانند اسیدهای چرب، ویتامین ها و ایزوفلاون هاست که وجود هر یک از آنها می تواند بر دیواره دئودنوم و عملکرد آن اثرگذار باشد. مطالعات نشان داده دئودنوم بسیار با سرعت در برابر مواد وارد شده به درون خود واکنش نشان می دهد. در مطالعه ای مشخص گردید بیس فتل که در یک سری از مواد غذایی و نوشابه ها وجود دارد؛ می تواند منجر به محدود کردن فعالیت دئودنوم شود و این عمل را با فرستادن سیگنال هایی به سلول های عضلات صاف احشایی از طریق نیتریک اکساید و مسیرهای آدنوزیک انجام می دهد (۴). در مطالعه ای اثر کنجاله سویا با فرمالدئید بر روی میزان پروتئین حفاظتی در سیرابی و جذب اسیدامینه ها در روده کوچک نشخوار کنندگان انجام شد و مشخص گردید در صورت استفاده از سویا همراه با فرمالدئید میزان جذب امینواسیدهای ضروری مانند لوسین و والین افزایش می یابد (۵). با وجودی که کنجاله سویا با بیشترین ظرفیت و مطلوب ترین پروتئین و اسید آمینه های لازم و ضروری را داراست؛ ولی در برخی از جانوران مانند ماهی ها موجب کاهش رشد، کاهش جذب در روده، کاهش انرژی و در برخی دیگر موجب مرگ می گردد. همچنین کنجاله سویا موجب فساد بخش انتهایی روده، کوتاهی پرزها و قطع میکروپرزها در گروهی از ماهی ها شده و در برخی از ماهی های دیگر موجب تغییر قابلیت نفوذپذیری غشاء روده می گردد. این تغییرات مورفولوژی و هیستولوژی، روده را برای عفونت های باکتریایی آماده می کند. در این جانوران تغییرات مورفولوژی موجب گسترش آستر مخاط و زیرمخاط و تغییر در حاشیه مخطط سلول های روده شده که به دنبال آن کاهش در تعداد سلول های گابلت و واکوئل های جذبی و بالاخره تخریب آتروسیت ها وجود خواهد داشت (۶). محققین دیگر گزارش کرده اند؛ سویا در کاهش التهاب از طریق دئودنوم نقش فعال دارد و در صورت استفاده از پروتئین سویا و پروتئین شیر در برابر عفونت حاصل از *Listeria monocytogenes* که از طریق مصرف پنیر وارد بدن می شود و موجب بیماری listeriosis می گردد؛ مهار التهاب در گروه مصرف کننده سویا نسبت به گروه کنترل قابل مشاهده است (۷). تحقیقات نشان داده سویا خاصیت آنتی اکسیدانی دارد. در این ارتباط ایزوفلاون ها را بایستی نام برد که یکی از انواع فلاونوئیدها است که دارای خاصیت فیتواستروژنی بوده و این مواد می تواند یک عامل متناوب و افزایش دهنده در درمان رایج بیماری ها و زخم های گوارشی باشد و مهم ترین مکانیسم مسؤل عملکرد برای فعالیت های ضد زخمی فلاونوئیدها، خواص آنتی اکسیدانی آنها است (۸). حال با توجه به مصرف زیاد سویا به اشکال مختلف در جمعیت های انسانی و این که اغلب ورود سویا به بدن از طریق لوله گوارش انجام می شود و روده باریک عمل اصلی گوارش سویا و جذب آن را برعهده دارد و تاکنون مطالعه دقیقی در مورد ساختار دیواره دئودنوم در اثر مواجهه با سویا صورت نگرفته

جدول ۱: میانگین و انحراف معیار مقادیر لایه‌های مخاط، زیرمخاط و عضلانی دئودنوم و ویژگی‌های کرک‌ها در موش‌های مصرف‌کننده رژیم‌های غذایی مختلف به مدت سه ماه

متغیرها (میکرومتر)	گروه کنترل (n=10)	گروه تجربی اول (n=10)	گروه تجربی دوم (n=10)
ضخامت مخاط دیواره دئودنوم	1482/7 ± 75/6	1347/3 ± 70/2	1507/5 ± 123/13
ضخامت زیر مخاط دیواره دئودنوم	288/5 ± 17/5	376/05 ± 51/3*	443/5 ± 71/7*
ضخامت لایه عضلانی دیواره دئودنوم	72/8 ± 7/35	168/4 ± 33/5*	167/3 ± 18/2*
تعداد کرک در مخاط دئودنوم	14/16 ± 1/32	15/17 ± 1/16	14/83 ± 0/40
ارتفاع کرک‌ها	1183/4 ± 51/22	1076/3 ± 76/9	1027/0 ± 96/83
عرض راس کرک‌ها	192/58 ± 29/72	177/43 ± 34/96	180/9 ± 31/6
عرض بخش میانی کرک‌ها	290/7 ± 4/8	250/8 ± 54/9	183/5 ± 16/6*
عرض قاعده کرک‌ها	350/8 ± 14/2	272/3 ± 48/6*	228/3 ± 34/7*
عمق کریپت	1089/78 ± 108/2	860/35 ± 117/5*	1017/2 ± 10/62

گروه کنترل: تحت رژیم غذایی با پروتئین کامل؛ گروه تجربی اول: تحت رژیم غذایی با پروتئین کامل که ۴۰ درصد آن را سویا تشکیل داد. گروه تجربی دوم: تحت رژیم غذایی با پروتئین کامل که ۲۰ درصد آن را سویا تشکیل داد.  
\* P < 0.05

جدول ۲: میانگین و انحراف معیار سطح سرمی کلسیم، گلوکز و فسفر سرمی موش‌های مصرف‌کننده رژیم‌های غذایی مختلف به مدت سه ماه

متغیرها	گروه کنترل (n=10)	گروه تجربی اول (n=10)	گروه تجربی دوم (n=10)
کلسیم (میلی‌گرم بر دسی‌لیتر)	3/73 ± 2/92	5/85 ± 1/11*	6/48 ± 0/30*
گلوکز (میلی‌گرم بر دسی‌لیتر)	62/58 ± 6/47	55/08 ± 4/35*	53/90 ± 5/48*
فسفر (میلی‌گرم بر دسی‌لیتر)	11/76 ± 4/03	11/98 ± 2/35	11/57 ± 4/71

گروه کنترل: تحت رژیم غذایی با پروتئین کامل؛ گروه تجربی اول: تحت رژیم غذایی با پروتئین کامل که ۴۰ درصد آن را سویا تشکیل داد. گروه تجربی دوم: تحت رژیم غذایی با پروتئین کامل که ۲۰ درصد آن را سویا تشکیل داد.  
\* P < 0.05

بودند و در مجموع حدود یک‌سوم تا یک‌پنجم تعداد کل سلول‌های اپیتلیوم را تشکیل داده بودند. آستر مخاط از بافت همبند سست دارای رگ‌های خونی و لنفاوی متعددی بود. علاوه بر آن لایه بسیار نازکی از رشته‌های ظریف عضله صاف به‌عنوان ماهیچه مخاطی که مخاط را از زیر مخاط مجزا می‌سازد؛ قابل مشاهده بود و این لایه بسیار پراکنده، ظریف و اغلب نامشهود بود. همچنین در بافت همبند سست آستر مخاط غدد لیبرکوهن متعددی به‌صورت غدد لوله‌ای ساده تا منشعب دیده شدند که اپیتلیوم آنها نیز مشابه اپیتلیوم سطح کرک‌ها و از سلول‌های استوانه‌ای و جامی تشکیل شده بود. کریپت‌های روده‌ای عموماً عمیق بودند که دهانه غدد مزبور به قاعده آنها باز می‌شد.

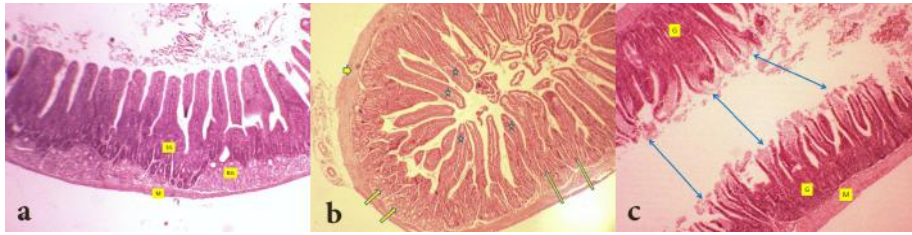زیرمخاط در برخی نواحی دوازدهه نسبتاً ضخیم بود و شامل بافت همبند سستی مشابه آستر مخاط بود که وسعت بیشتر آن به‌واسطه حضور غدد برونر در آن است. این غدد ساختارهای آسینی با سلول‌های مکعبی و اکوتوله و اسیدوفیلی کمتر از سلول‌های غدد لیبرکوهن داشت و ترکیب آنها گاه در مقاطع عرضی، نماهای لوبوله‌ای را در زیر مخاط ایجاد نمود. طبقه عضلانی دوازدهه از دو لایه عضلانی صاف شامل یک لایه داخلی به‌صورت حلقوی و یک لایه خارجی به‌صورت طولی بود که در بین لایه‌های عضلانی نیز بافت همبند سست همراه با مقداری بافت چربی و عروق خونی

میکرومتر اندازه‌گیری شد. این روش برای همه نمونه‌ها تکرار گردید. با توجه به این که دیواره دئودنوم در موش‌ها از چهار لایه مخاط، آستر مخاط، عضلات و سروژ تشکیل شده؛ لذا ضخامت مخاط، زیر مخاط و عضلات بر حسب میکرومتر اندازه‌گیری گردید.

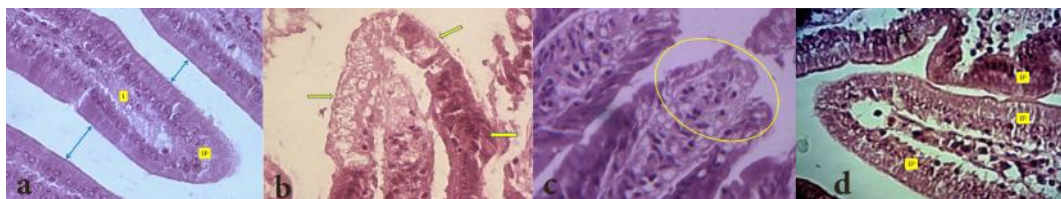
داده‌ها با استفاده از نرم‌افزار آماری SPSS-15 تجزیه تحلیل شدند. برای مقایسه داده‌ها بین گروه کنترل و گروه‌های تجربی از آنالیز واریانس یکطرفه و برای مقایسه بین گروه‌ها با یکدیگر از آزمون تکمیلی توکی استفاده شد. نتایج به‌صورت میانگین و انحراف معیار ثبت و سطح معنی‌داری کمتر از ۰/۰۵ در نظر گرفته شد.

## یافته‌ها

نتایج حاصل از بررسی هیستولوژی نشان داد که مخاط دوازدهه دارای پرزهای بلند و عموماً برگی شکل و با راس گرد و دارای اپیتلیوم استوانه‌ای ساده با اندکی سلول‌های جامی بودند. سلول‌های استوانه‌ای بسیار متراکم و هر یک حاوی هسته‌ای یوکروماتین کروی تا بیضی شکل در قاعده سلول بودند. در راس سلول‌های استوانه‌ای ریز پرزهای فراوانی وجود داشت که در طول اپیتلیوم به‌صورت نوار مسواکی یا حاشیه مخطط دیده شدند. تعداد سلول‌های جامی در بین سلول‌های استوانه‌ای بسیار کم و فشرده



شکل ۱: تصویر میکروسکوپی دوازدهه؛ بزرگ نمایی ۴۰×؛ رنگ آمیزی H&E  
 a: گروه کنترل تیمار شده با پروتئین کامل؛ کرک‌های روده‌ای (علامت ستاره)؛ غدد لیبرکوهن در آستر مخاط (فلش‌های بلند)؛ غدد بروئر در زیرمخاط (فلش‌های کوتاه)؛ طبقات عضلانی (نوک فلش).  
 b: موش‌های آزمایشگاهی تیمار شده با پروتئین کامل حاوی ۴۰ درصد سویا؛ کنده‌شدگی راس کرک‌ها (فلش‌های دوسر)؛ غدد لیبرکوهن (G)؛ طبقه عضلانی (M)  
 c: موش‌های آزمایشگاهی تیمار شده با پروتئین کامل حاوی ۲۰ درصد سویا؛ بخش‌هایی از دیواره دوازدهه با کرک‌های طبیعی و در آستر مخاط غدد لیبرکوهن (LG)؛ غدد بروئر (BG)؛ طبقه عضلانی (M)



شکل ۲: تصویر میکروسکوپی کرک‌های مخاط دیواره دوازدهه (رنگ آمیزی H&E)  
 a: گروه کنترل تیمار شده با پروتئین کامل؛ کرک‌های طبیعی دارای اپیتلیوم استوانه‌ای (EP)؛ با آستر مخاط (L)؛ نوار مسواکی در راس سلول‌ها (فلش‌های دوسر) بزرگ نمایی ۱۰۰×  
 b و c: موش‌های سوری تیمار شده با پروتئین کامل حاوی ۲۰ درصد سویا؛ در شکل b درهم ریختگی سلولی و تخریب بافتی اپیتلیوم سطح کرک‌ها (فلش‌ها) دیده می‌شود و در شکل c تخریب و کنده‌شدگی راس کرک‌ها (بیضی) به خوبی مشهود است. بزرگ نمایی ۴۰۰×  
 d: موش‌های سوری تیمار شده با پروتئین کامل حاوی ۴۰ درصد سویا؛ اپیتلیوم مخاط کرک‌ها به صورت طبیعی و بدون تغییرات سلولی مشاهده می‌گردد. بزرگ نمایی ۱۰۰×

( $P < 0.05$ )؛ اما در میزان فسفر سرمی تغییر آماری معنی‌داری مشاهده نشد (جدول ۲).

### بحث

با توجه به نتایج این مطالعه سویا می‌تواند بر ساختار بافتی مخاط راس پرزها در برخی از نمونه‌ها تاثیر بگذارد. همچنین درهم ریختگی بافتی و سلولی در اپیتلیوم راس پرزها مشاهده گردید. با توجه به این که همه مواد درون روده بایستی از سلول‌های اپیتلیالی با میکروویلی‌های فراوان عبور کرده و جذب شوند؛ لذا هر ماده اثرگذار بر این سلول‌ها، در جذب موثر خواهد بود.

سویا می‌تواند بر عملکرد سد مکانیکی و بیان پروتئین‌های اتصالاتی سلول‌های اپیتلیالی روده اثرگذار باشد. همچنین مصرف سویا با دوزهای مختلف در خاک موجب کاهش قابل توجهی در مقاومت الکتریکی وابسته به دوز در سلول‌های اپیتلیالی روده گردید که با افزایش میزان سویا نفوذپذیری غشاء افزایش و میزان پروتئین‌های اتصال دهنده (اکلودین و کلوتیدین) کاهش قابل توجهی یافت و به دنبال این تغییرات، کاهش در عملکرد سد مکانیکی سلول‌های اپیتلیالی روده به وجود آمد (۱۰).

در مطالعه‌ای که بر روی اثر سویای تخمیر شده در مقایسه با کنجاله سویا بر مورفولوژی روده در مرغ انجام شد؛ مشخص گردید

مشاهده گردید. خارج طبقه عضلانی را یک لایه نازک سروزی متشکل از یک ردیف سلول سنگفرشی همراه با بافت همبند ظریف احاطه نموده بود (شکل‌های ۱-a و ۲-a).

در گروه تجربی یک لایه‌های مختلف بافتی از جمله اپیتلیوم مخاط، پرزها، غدد لیبرکوهن و همچنین زیرمخاط در مقایسه با گروه تجربی دو دارای تغییرات کمتری بود (شکل‌های ۱-b و ۲-b).

در گروه تجربی دو در برخی از نمونه‌ها تخریب و درهم‌ریختگی بافتی و سلولی در اپیتلیوم راس کرک‌ها و افزایش ضخامت اپیتلیوم مخاط به خوبی مشهود بود (شکل‌های ۱-c، ۲-c و ۲-b).

نتایج هیستومتریک بیانگر تغییر غیرمعنی‌دار در ضخامت لایه مخاطی گروه‌های مصرف کننده سویا نسبت به گروه کنترل بود. افزایش معنی‌داری در لایه زیرمخاط و لایه عضلانی گروه‌های مصرف کننده سویا نسبت به گروه کنترل دیده شد؛ ولی کاهش معنی‌داری در قاعده عرض پرزها و عمق کریپت مشاهده گردید ( $P < 0.05$ ) (جدول یک).

میزان گلوکز سرم گروه‌های تجربی نسبت به گروه کنترل کاهش آماری معنی‌دار ( $P < 0.05$ ) و میزان کلسیم سرمی گروه‌های تجربی نسبت به گروه کنترل افزایش آماری معنی‌داری نشان داد

کاهش علائم یائسگی زنان، کاهش خطر ابتلاء به پوکی استخوان، جلوگیری از بیماری‌های قلبی - عروقی و اثرات آنتی‌موتازنی است؛ معرفی شده است (۱۳).

در مطالعه حاضر میزان گلوکز سرم کاهش معنی‌داری را در گروه‌های مصرف کننده سویا نسبت به گروه کنترل نشان داد. در رژیم غذایی موش‌ها با پروتئین کامل (۲۳ درصد از رژیم غذایی) میزان گلوکز سرمی عدد بیشتری را نشان می‌دهد. در حالی که در رژیم‌های دارای سویا ضمن این که پروتئین مورد نظر حیوان از طریق مصرف سویا تامین می‌گردد؛ می‌توان از آن به‌عنوان پروتئین جایگزین و کاهش دهنده سطح گلوکز سرمی استفاده کرد. در این ارتباط مشخص شده سویا سرعت هضم نشاسته را در روده کند می‌نماید و این فرایند به دلیل وجود ترکیبی به نام phytic acid است که در سویا موجود بوده و در روده موجب کندشدن هضم نشاسته و در نتیجه کاهش گلوکز سرمی می‌گردد (۲). سویا دارای انواعی از ایزوفلاون‌ها مانند daidzin و glycitein است که از نظر ساختاری شبیه استرادیول در پستانداران بوده که می‌تواند با اثر بر غلظت انسولین سرم بر متابولیسم لیپیدها و لیپوپروتئین‌های خون اثرگذار باشد (۱۴). همچنین ترکیبات سویا می‌توانند با افزایش میتوکندری‌ها و یا فعال کردن آنها در ماهیچه اسکلتی میزان گلوکز سرمی را کاهش دهند و یا این که با افزایش انسولین، به عنوان یک هورمون ضددیابتی عمل نمایند (۱۵).

در مطالعه حاضر سطح کلسیم سرمی گروه‌های مصرف کننده سویا افزایش نشان داد که این یافته برخلاف نتایج برخی از مطالعات است که می‌تواند به دلیل کمبود میزان اسیدآمین‌های گوگردار در سویا باشد که نیاز به کلسیم را در جیره غذایی به دلیل کاهش بازجذب کلسیم از لوله ادراری کاهش می‌دهد (۱۸-۱۶).

### نتیجه‌گیری

نتایج این مطالعه نشان داد که مصرف طولانی مدت سویا می‌تواند تغییرات معنی‌داری بر میزان کلسیم و گلوکز سرم خون و ضخامت لایه عضلانی، زیرمخاط، ارتجاع کرک‌ها و عمق کرپیت‌های دئودنوم ایجاد نماید. لذا بایستی از زیاده‌روی در مصرف آن خودداری نمود.

### تشکر و قدردانی

این مقاله حاصل پایان‌نامه (شماره ۵۵۱۵۹) خانم شیوا کیانی برای اخذ دکتری عمومی در رشته پزشکی از دانشگاه آزاد اسلامی واحد علوم پزشکی تهران بود. بدین‌وسیله از معاونت پژوهشی دانشگاه آزاد اسلامی واحد علوم پزشکی تهران سپاسگزار می‌گردم.

### References

1. Fazlipour S, Tootian Z, Sheibani MT, Hooshmand Abasi R, Chegini M, Brahman G, et al. [Effect of soybean on histomorphometric parameters of stomach and biochemical factors of blood serum in animal model]. Research in Medicine. 2016; 39(4): 177-82. [Article in Persian]

در گروه مصرف کننده سویای تخمیر شده، پرزها و عمق کرپیت‌ها در دئودنوم و ژژونوم دارای ارتفاع بیشتری نسبت به گروه مصرف کننده کنجاله سویا بود. در حالی که در بخش مخاطی ایلئوم تغییر محسوسی مشاهده نگردید (۱۱).

همچنین در مطالعه ای که بر روی جوجه خروس‌ها انجام شد؛ گروه مصرف کننده سویا در رژیم غذایی به مدت ۱۶ روز، تعداد گابلت سل‌ها در ژژونوم و ارتفاع پرزها در ایلئوم افزایش معنی‌دار یافت و نتیجه‌گیری شد که رژیم غذایی سویا به تنهایی می‌تواند با توجه به غنی بودن پروتئین، بر مورفولوژی روده باریک موثر واقع شود (۱۲).

در مطالعه حاضر ضخامت لایه عضلانی دیواره دئودنوم افزایش معنی‌داری نسبت به گروه کنترل نشان داد. شاید علت آن به خاطر کاهش فعالیت آنزیمی دئودنوم در نتیجه افزایش فعالیت مکانیکی بیشتر برای گوارش در قبال کاهش فعالیت آنزیمی در اثر مصرف سویا باشد. زیرا سویا موجب کاهش یون‌های معدنی در روده می‌شود و به دلیل این که اغلب آنزیم‌ها برای فعال شدن به کوفاکتور نیاز دارند و یون‌های معدنی کوفاکتور اغلب آنزیم‌ها هستند؛ لذا کاهش فعالیت آنزیم‌ها برای هضم مواد غذایی نیاز به جبران واکنش دیگری در دئودنوم دارد. بنابراین شاید بتوان گفت افزایش ضخامت لایه عضلانی در گروه‌های مصرف کننده سویا یک واکنش جبرانی برای افزایش فعالیت مکانیکی دئودنوم از طریق گیرنده‌ها در برابر سویا برای فعالیت بیشتر در قبال کاهش فعالیت آنزیمی باشد. چنانچه در مطالعه‌ای مشخص گردید دئودنوم با سرعت بالا در برابر مواد وارد شده به درون خود واکنش نشان می‌دهد (۴).

در مطالعه ما مشخص گردید سویا در مقادیر متفاوت می‌تواند موجب کاهش معنی‌دار عرض کرک‌ها شود که به دنبال این تغییر کاهش جذب اتفاق می‌افتد و واکنش در برابر این عمل، افزایش تعداد پرزها است. گرچه افزایش تعداد پرزها در گروه‌های مصرف کننده سویا نسبت به گروه کنترل معنی‌دار نبود؛ ولی این افزایش واکنش در برابر کاهش طول و عرض پرزها برای جذب بیشتر است. از طرف دیگر عمق کرپیت در گروه‌های مصرف کننده سویا کاهش معنی‌دار داشت که می‌تواند به دلیل رهاشدن سلول‌های محتوی آنزیم با سرعت بیشتر به درون لومن روده باشد.

امروزه سویا و فرآورده‌های آن از مصرف سنتی به برنامه مدرن تبدیل شده است. به‌علاوه محصولات سویا به عنوان یکی از غذاهای کاربردی که موجب افزایش سطح بهبود بهداشت و سلامت از جمله

2. Davis J, Steinle J, Higginbotham DA, Oitker J, Peterson RG, Banz WJ. Soy protein influences insulin sensitivity and cardiovascular risk in male lean SHHF rats. Horm Metab Res. 2005 May; 37(5): 309-15.
3. Feng J, Liu X, Xu ZR, Wang YZ, Liu JX. Effects of fermented

soybean meal on digestive enzyme activities and intestinal morphology in broilers. *Poult Sci.* 2007 Jun; 86(6): 1149-54.

4. Sarkar K, Tarafder P, Paul G. Bisphenol A inhibits duodenal movement ex vivo of rat through nitric oxide-mediated soluble guanylyl cyclase and  $\alpha$ -adrenergic signaling pathways. *J Appl Toxicol.* 2016 Jan; 36(1): 131-9. doi: 10.1002/jat.3154

5. Yoruk AM, Aksu T, Gul M, Bolat D. The effect of soybean Meal treated with formaldehyde on amount of protected protein in the rumen and absorption of amino acid from small intestines. *Turk J Vet Anim Sci.* 2006; 30(5): 457-63.

6. Krogdahi A, Bakke - Mckeieip AM, Baeverfjord G. Effects of graded levels of standard soybean meal on intestinal structure, mucosal enzyme activities and pancreatic response in Atlantic salmon (*Salmosalar L.*). *Aquaculture Nutrition.* 2003 Dec; 9(6): 361-71. doi: 10.1046/j.1365-2095.2003.00264.x

7. Kuda T, Nakamura S, An C, Takahashi H, Kimura B. Effect of soy and milk protein-related compounds on *Listeria monocytogenes* infection in human enterocyte Caco-2 cells and A/J mice. *Food Chem.* 2012 Oct; 134(4): 1719-23. doi: 10.1016/j.foodchem.2012.03.031

8. Mota KS, Dias GE, Pinto ME, Luiz-Ferreira A, Souza-Brito AR, Hiruma-Lima CA, et al. Flavonoids with gastroprotective activity. *Molecules.* 2009 Mar; 14(3): 979-1012. doi: 10.3390/molecules14030979

9. Fazelipour S, Tootian Z, Matini E, Hadipour-Jahromy M. Histomorphometric alteration of knee articular cartilage and serum alkaline phosphatase in young female mice by chronic supplementation with soybean. *Phytother Res.* 2011 Jun; 25(6): 886-91. doi: 10.1002/ptr.3327

10. Pan L, Qin G, Zhao Y, Wang J, Liu F, Che D. Effects of soybean agglutinin on mechanical barrier function and tight junction protein expression in intestinal epithelial cells from

piglets. *Int J Mol Sci.* 2013 Nov; 14(11): 21689-704. doi: 10.3390/ijms141121689

11. Xu FZ, Li LM, Liu HJ, Zhan K, Qian K, Wu D, et al. Effects of fermented Soybean meal on performance, serum biochemical parameters and intestinal morphology of laying hens. *J Anim Vet Adv.* 2012; 11(5): 649-54. doi: 10.3923/javaa.2012.649.654

12. Hamed S, Rezaian M, Shomali T. Effect of soy bean as a single meal feeding on histomorphometric changes of small intestinal mucosa in adult cocks. *Journal of Veterinary Clinical Research.* 2011; 2(4): 225-31.

13. Chen KI, Erh MH, Su NW, Liu WH, Chou CC, Cheng KC. Soyfoods and soybean products: from traditional use to modern applications. *Appl Microbiol Biotechnol.* 2012 Oct; 96(1): 9-22. doi: 10.1007/s00253-012-4330-7

14. Nogowski L, Nowicka E, Szkudelski T, Szkudelska K. The effect of genistein on some hormones and metabolic parameters in the immature, female rats. *J Anim Feed Sci.* 2007; 16(2): 274-82.

15. Bhattamisra SK, Mohapatra L, Choudhury B, Panda BP. Effect of standardized isoflavones rich Soya seed extract on glucose utilization and endurance capacity in type- II diabetic mice. *J Endocrinol Diabetes Obes.* 2014; 2(3): 1052.

16. Marjanmehr SH, Mousavi Sh, Salar Amoli J, Tootian Z, Shahbazfar AA. [Effects of co-administration of Soyextract and Vitamin D3 on serum Calcium level and thyroid function in mice]. *Journal of Veterinary Research.* 2011; 66(4): 313-18. [Article in Persian]

17. Graf E, Eaton JW. Suppression of colonic cancer by dietary phytic acid. *Nutr Cancer.* 1993; 19(1): 11-9.

18. Zemel MB. Calcium utilization: effect of varying level and source of dietary protein. *Am J Clin Nutr.* 1988 Sep; 48(3 Suppl): 880-3.

Original Paper

## Effect of diet with soybean on histology and histomorphometry of small intestine villi and serum level of Calcium, Phosphorus and Glucose in mice

Fazelipour S (Ph.D)\*<sup>1</sup>, Tootian Z (Ph.D)<sup>2</sup>, Sheibani MT (Ph.D)<sup>3</sup>, Razmyar J (Ph.D)<sup>4</sup>  
Hooshmand Abasi R (Ph.D)<sup>5</sup>, Minaei M (M.Sc)<sup>6</sup>, Kianii Sh (M.D)<sup>7</sup>

<sup>1</sup>Professor, Department of Anatomy, Tehran Medical Science Branch, Islamic Azad University, Tehran, Iran. <sup>2</sup>Professor, Department of Basic Sciences, Faculty of Veterinary Medicine, University of Tehran, Tehran, Iran. <sup>3</sup>Associate Professor, Department of Basic Sciences, Faculty of Veterinary Medicine, University of Tehran, Tehran, Iran. <sup>4</sup>Associate Professor, Department of Clinical Sciences, Faculty of Veterinary Medicine, Ferdowsi University of Mashhad, Mashhad, Iran. <sup>5</sup>Anatomist, Faculty of Veterinary Medicine, University of Tehran, Tehran, Iran. <sup>6</sup>Physiologist, Department of Physiology, Tehran Medical Science Branch, Islamic Azad University, Tehran, Iran. <sup>7</sup>General Physician, Tehran Medical Science Branch, Islamic Azad University, Tehran, Iran.

---

### Abstract

**Background and Objective:** Soybean as a cheap protein and without side effects has been introduced to food industry. This study carried out to determine the effect of diet containing soybean on histology and histomorphometry of duodenal villi and serum levels of Calcium, Phosphorus and Glucose in mice.

**Methods:** In this experimental study, 30 female immature BALB/c mice with 3 weeks of age were randomly allocated into control, and experimental 1 and 2. The control group was fed a diet with complete protein. Animals in the experimental 1 and 2 were received a diet of complete protein with 40% soybean and 20% soybean, respectively. After 3 months the mice were anesthetized and blood samples were taken from the heart for determining serum level of Calcium, Phosphorus and glucose. Duodenum specimens from were prepared and stained with hematoxylin and eosin.

**Results:** Tissue structure of duodenum in experimental groups in compare to control group was not significantly changed, except for some scant specimens who showed some degrees of destruction in villi apicase. In histomorphometrical evaluation, the thickness of sub - mucosa and musculature were significantly increased in experimental groups compared to the controls group ( $P<0.05$ ). The height of villi, depth of crypts and serum Glucose level were significantly reduced in experimental groups compared to the controls group ( $P<0.05$ ), whereas the level of Calcium was significantly increased in experimental with the control group ( $P<0.05$ ), but the level of Phosphorus did not show any significant changes in experimental groups compared to the controls.

**Conclusion:** Long term consumption of soybean can induce significant alteration in serum Calcium and glucose level, thickness of sub mucosa and musculature, the height of villi and depth of crypt in duodenum.

**Keywords:** Soybean, Histomorphometric, Villi, Duodenum, Calcium, Glucose, Rat

---

\* Corresponding Author: Fazelipour S (Ph.D), E-mail: simin\_fazelipour@yahoo.com

Received 12 Jul 2015

Revised 17 Apr 2016

Accepted 6 Jun 2016