

## اثر عصاره الکلی برگ گیاه زوفا بر تعداد نورون‌های حرکتی شاخ قدامی نخاع

## پس از کمپرسیون عصب سیاتیک در موش‌های صحرایی

دکتر مریم طهرانی پور\*<sup>۱</sup>، احمدرضا لکزبان<sup>۲</sup>

۱- دکتری فیزیولوژی جانوری، دانشیار گروه زیست‌شناسی، واحد مشهد، دانشگاه آزاد اسلامی، مشهد، ایران.

۲- کارشناس رشته بیوشیمی، گروه زیست‌شناسی، واحد مشهد، دانشگاه آزاد اسلامی، مشهد، ایران.

## چکیده

**زمینه و هدف:** ضایعات اعصاب محیطی ایجاد شده در اثر حوادث، باعث تخریب جسم سلولی نورون‌های شاخ قدامی نخاع می‌شوند. این مطالعه به منظور تعیین اثر عصاره الکلی برگ گیاه زوفا بر تعداد نورون‌های حرکتی شاخ قدامی نخاع پس از کمپرسیون عصب سیاتیک در موش‌های صحرایی انجام شد.

**روش بررسی:** در این مطالعه تجربی ۶۰ سر موش صحرایی نر نژاد ویستار به‌طور تصادفی به ۶ گروه ۱۰ تایی کنترل، کمپرسیون عصب سیاتیک و گروه‌های تجربی اول تا چهارم با کمپرسیون عصب سیاتیک و تیمار با عصاره الکلی برگ گیاه زوفا با دوزهای ۲۵، ۵۰، ۷۵ و ۱۰۰ mg/kg/bw تقسیم شدند. به منظور ایجاد کمپرسیون، عصب سیاتیک با استفاده از قیچی قفل‌دار به مدت ۶۰ ثانیه در معرض کمپرسیون قرار گرفت. عصاره الکلی برگ گیاه زوفا به صورت درون‌صفاتی در هفته‌های اول و دوم پس از کمپرسیون تزریق شد. بعد از ۲۸ روز از زمان کمپرسیون موش‌ها تحت روش پرفیوژن قرار گرفتند. پس از نمونه‌برداری نخاع ناحیه کمری، دانسیته نورون‌های حرکتی شاخ قدامی نخاع با ابعاد بین ۲۰-۹ میکرون با روش دایسکتور و استریولوژی محاسبه و نتایج گروه‌ها با هم مقایسه گردید.

**یافته‌ها:** دانسیته نورونی در گروه کمپرسیون (۶۱۱±۳۴) نسبت به گروه کنترل (۱۶۵۸±۳۰) کاهش آماری معنی‌داری نشان داد (P<۰/۰۰۵). همچنین دانسیته نورونی گروه‌های تیمار با دوزهای ۲۵، ۵۰، ۷۵ و ۱۰۰ به ترتیب با مقادیر ۱۱۷۹±۲۲، ۱۲۶۰±۲۰، ۱۳۵۰±۱۵ و ۱۱۲۰±۱۰ در مقایسه با گروه کمپرسیون افزایش آماری معنی‌داری نشان داد (P<۰/۰۰۵).

**نتیجه‌گیری:** عصاره الکلی برگ گیاه زوفا دارای اثر ترمیمی بر روی نورون‌های شاخ قدامی نخاع پس از ایجاد ضایعه است که احتمالاً از طریق فعالیت آنتی‌اکسیدانسی و آنتی‌التهابی عمل نموده و وابسته به دوز است.

**کلید واژه‌ها:** گیاه زوفا، نورون، عصب سیاتیک، استریولوژی، موش صحرایی

\* نویسنده مسؤول: دکتر مریم طهرانی پور، پست الکترونیکی maryam\_tehranipour@mshdiau.ac.ir

نشانی: مشهد، میدان راهنمایی، دانشگاه آزاد اسلامی واحد مشهد، گروه زیست‌شناسی، تلفن و نمابر ۰۵۱-۳۸۴۳۵۰۵۰

روصول مقاله ۱۳۹۴/۴/۲۱، اصلاح نهایی: ۱۳۹۴/۱۲/۱۰، پذیرش مقاله: ۱۳۹۴/۱۲/۲۵

## مقدمه

سلولی نورون‌ها کروماتولیز نیز ایجاد می‌شود. در این زمان واکنش‌های جسم سلولی لازمه ترمیم بقایای هسته است. بعضی نورون‌ها می‌توانند آکسونشان را کاملاً خوب و بدون تغییرات قابل توجه در متابولیسم جسم سلولی ترمیم کنند. به علاوه بعضی از نورون‌ها ترمیم آکسونشان را بعد از بهبودی از کروماتولیز دنبال می‌کنند (۳).

نورون‌ها پس از تولد فاقد قدرت تکثیر هستند؛ اما می‌توانند در مقابل درجات معینی از ضایعات مقاومت کرده بهبود یابند. اگر یک فیبر عصبی قطع گردد؛ هم در اعصاب محیطی و هم در اعصاب مرکزی تغییراتی ایجاد می‌شود که در صورت شدید بودن این تغییرات منجر به مرگ سلولی می‌شود (۴). ظرفیت ترمیم آکسون بعد از ضایعات در سیستم عصبی مرکزی متفاوت است. بعد از

به دنبال بریده شدن و یا له شدن فیبر عصبی دژنراسیون والرین رخ داده و میلین به قطعات بیضی شکلی تقسیم می‌شود. سرانجام ماکروفاژها و سلول‌های شوان به داخل غلاف نورلما (شوان) هجوم آورده و ذرات آکسون و میلین را می‌بلعند (۱). چگونگی تخریب آکسون‌های صدمه دیده با فرایند والرین متفاوت است. زیرا تخریب و فاگوسیت کردن قطعات در سیستم عصبی مرکزی با سرعت بسیار کمتری انجام می‌شود. در این موارد قطعات تخریب شده آکسون‌ها بعد از گذشت ماه‌ها هنوز در ناحیه آسیب قابل مشاهده هستند و سلول‌های فاگوسیتی (میکروگلی و اکنشی) حاوی قطعات متلاشی شده بوده و تا چند سال در ناحیه باقی می‌مانند و محل رشته‌های تخریب شده را نشان می‌دهند (۲). به دنبال آسیب آکسونی در جسم

قدامی نخاع پس از کمپرسیون عصب سیاتیک در موش‌های صحرائی انجام شد.

### روش بررسی

این مطالعه تجربی روی ۶۰ سر موش صحرائی نر نژاد ویستار با وزن تقریبی ۲۵۰-۲۰۰ گرم خریداری شده از مؤسسه سرم‌سازی رازی در گروه زیست‌شناسی دانشگاه آزاد اسلامی واحد مشهد طی سال ۱۳۹۴ انجام شد. مطالعه براساس پروتکل اخلاقی گروه زیست‌شناسی دانشگاه آزاد اسلامی واحد مشهد انجام و در کمیته اخلاق به تصویب رسید.

گیاه زوفا از کوهپایه‌های اطراف زشک (مکانی در نزدیکی مشهد) جمع‌آوری شد و توسط مرکز هرباریوم دانشکده علوم پایه دانشگاه آزاد اسلامی واحد مشهد با شماره علمی ۹۴۲۰ شناسایی گردید. برگ گیاه در سایه خشک و سپس آسیاب گردید. از پودر برگ به روش سوکسله عصاره الکلی تهیه شد (۱۴). در این روش ۵۰ گرم عصاره پودر شده در کاغذ کارتوش دستگاه عصاره‌گیری ریخته شد. در محل حلال از الکل با دمای معمولی استفاده گردید. در نهایت عصاره الکلی با بازده ۴/۴۰ درصد تهیه شد. حیوانات به‌طور تصادفی در ۶ گروه ۱۰ تایی به شرح زیر تقسیم شدند (۶۵).

گروه کنترل: مداخله‌ای انجام نشد.

گروه کمپرسیون عصب سیاتیک

گروه تجربی اول: کمپرسیون عصب سیاتیک به همراه دوبار تزریق داخل صفاقی عصاره الکلی برگ گیاه زوفا با دوز ۲۵ میلی‌گرم بر کیلوگرم وزن بدن.

گروه تجربی دوم: کمپرسیون عصب سیاتیک به همراه دوبار تزریق داخل صفاقی عصاره الکلی برگ گیاه زوفا با دوز ۵۰ میلی‌گرم بر کیلوگرم وزن بدن.

گروه تجربی سوم: کمپرسیون عصب سیاتیک به همراه دوبار تزریق داخل صفاقی عصاره الکلی برگ گیاه زوفا با دوز ۷۵ میلی‌گرم بر کیلوگرم وزن بدن.

گروه تجربی چهارم: کمپرسیون عصب سیاتیک به همراه دوبار تزریق داخل صفاقی عصاره الکلی برگ گیاه زوفا با دوز ۱۰۰ میلی‌گرم بر کیلوگرم وزن بدن.

تزریقات در طول دوره به صورت هفته‌ای یک‌بار، در روز اول همزمان با کمپرسیون و در روز هشتم انجام گردید (۱۵).

برای کمپرسیون عصب سیاتیک موش‌ها با تزریق داخل صفاقی ماده بیهوشی رامپون ۶ mg/Kg و کتامین ۶۰ mg/Kg بیهوش شدند. سپس عصب سیاتیک پای راست در ناحیه سر استخوان ران توسط پنس قفل‌دار (قفل دوم برای ۶۰ ثانیه) تحت کمپرسیون قرار گرفت (۱۶). پس از کمپرسیون محل ضایعه ضدعفونی و توسط گیره فلزی بخیه زده شد. بعد از این که موش‌ها هوشیاری اولیه خود را به‌دست آوردند؛ به قفس‌های جداگانه منتقل شدند و در شرایط استاندارد

آسیب عصب محیطی، قطعه انتهایی آکسون فاسد شده و لوله‌های خالی که از غشای پایه و سلول شوان ساخته شده‌اند؛ باقی می‌مانند. سلول‌های شوان تکثیر شده و آکسون‌های ترمیم شده پس از ورود به این لوله‌ها به بافت هدف هدایت می‌شوند. تکثیر سلول شوان در قطعه انتهایی عصب ممکن است به دلیل پاسخ به سیگنال‌هایی از میلین فاسد شده و یا هجوم ماکروفاژها برای هضم آنها باشد (۵).

استفاده از ماده‌ای که در این مرحله بتواند شدت ضایعات را کاهش دهد و یا به روندهای التیامی شدت بخشد؛ می‌تواند راهگشای بسیاری از مشکلات عصبی باشد. در این زمینه بهره‌جویی از عصاره‌های گیاهی به‌علت طبیعی بودن و نداشتن اثرات جانبی بر عملکرد سایر دستگاه‌های بدن مورد توجه اکثر محققان است.

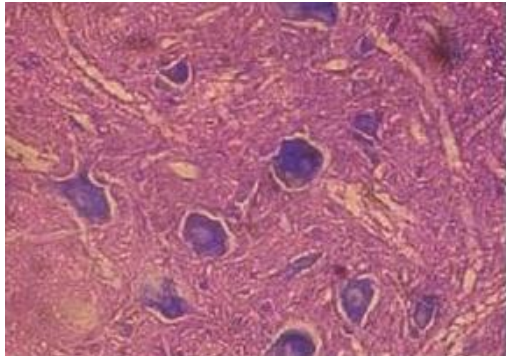
چنانچه در مطالعات قبلی ما اثر عصاره‌های گیاهانی مانند اسفنجور (۵)، شاه‌دانه (۶)، چای بومادران (۷) و سیاهدانه (۸) بر روند ترمیم اعصاب ضایعه دیده و یا کاهش شدت تخریب آنها ارزیابی گردید. در مطالعات ذکر شده به‌علت وجود اجزای موثره مناسبی که در عصاره‌های گیاه موجود بود؛ روند ترمیم به راحتی انجام پذیرفت. فلاونوئید موجود در گیاهان عامل موثری در کاهش التهابات پس از تخریب سیستم عصبی هستند.

گیاه زوفا با نام علمی *Hyssopus officinalis* گیاهی پایا، بسیار معطر و دارای ساقه‌های متعدد چوبی شده به ارتفاع ۲۰ تا ۶۰ سانتی‌متر است که به حالت خودرو در نواحی جنوبی اروپا، آسیای صغیر، ایران و روسیه می‌روید. در زمین‌های آهکی بهتر رشد پیدا می‌کند و در کوهستان‌ها نیز تا ارتفاعات ۲۰۰۰ متری بالا می‌رود. این گیاه ریشه ضخیم و منشعب دارد و ساقه‌های متعدد گیاه، مجموعاً ظاهر پرپشت به آن می‌بخشد. برگ‌های کوچک و متقابل آن، ظاهر نوک‌تیز، کامل، بسیار معطر و گل‌های زیبای آن رنگ‌های آبی تیره مایل به بنفش، سفید و گاهی قرمز دارد (۹).

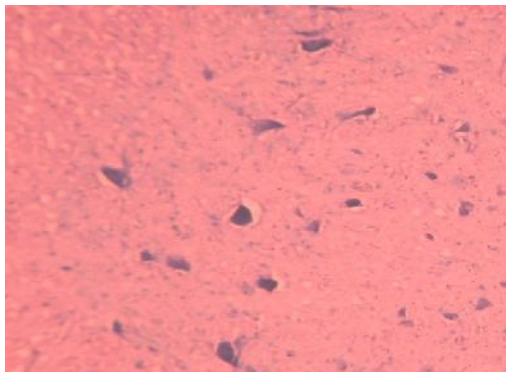
از دم‌کرده پیکر رویشی این گیاه برای درمان بیماری‌های مربوط به دستگاه تنفس مانند سرفه، سیاه‌سرفه، برونشیت و آسم استفاده می‌شود (۹). مواد موثره این گیاه سبب افزایش فشارخون، هضم غذا و همچنین کاهش تورم می‌شود. مهم‌ترین ترکیبات تشکیل‌دهنده اسانس پینوکامفن، آلفا و بتاپینن، کامفن و الکل‌های سزکویی بوده و پیکر رویشی این گیاه حاوی فلاونوئید، تانن (۵ تا ۸ درصد) مواد تلخ (۳ تا ۶ درصد) و مواد دیگری مانند دیوزمین، هیسوپین و ترکیبات موسیلاژی است. اسانس تلخ، تند خشک و اندکی گرم کننده است (۱۰). در مطالعات گذشته اثرات آنتی‌اکسیدانتی (۱۱)، ضدقارچی (۱۲) و ضدباکتریایی این گیاه بررسی شده است (۱۳).

با توجه به اثر ضدالتهابی و ضداکسیدانتی عصاره این گیاه احتمال می‌رود که بتوان از آن برای کاهش شدت ضایعات عصبی و یا بهبود روند ترمیم استفاده نمود. این مطالعه به منظور تعیین اثر عصاره الکلی برگ گیاه زوفا بر تعداد نورون‌های حرکتی شاخ

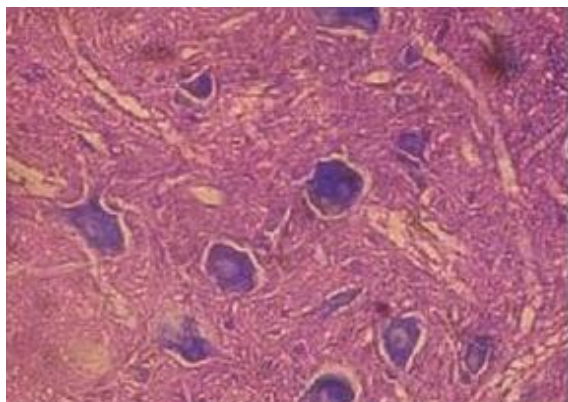
(نمودار یک). دانسیته نورونی گروه‌های تیمار با دوز ۲۵، ۵۰، ۷۵ و ۱۰۰ میلی‌گرم بر کیلوگرم وزن بدن به ترتیب شامل  $1179 \pm 22$ ،  $1260 \pm 20$ ،  $1350 \pm 15$  و  $1120 \pm 10$  در مقایسه با گروه کمپرسیون ( $611 \pm 34$ ) افزایش آماری معنی‌داری نشان داد ( $P < 0.05$ ). در بین این گروه‌های تیمار دوز ۷۵ میلی‌گرم بر کیلوگرم وزن بدن دارای بالاترین دانسیته نورونی بود. هرچند تمام گروه‌های تیمار افزایشی در دانسیته نورونی نشان دادند؛ ولی هیچیک به گروه کنترل نرسیدند. ( $1658 \pm 30$ )



شکل ۱: برش عرضی نیمه چپ نخاع گروه کنترل درشت‌نمایی ۱۰۰۰ (رنگ آمیزی آبی تولوئیدین)



شکل ۲: برش عرضی نیمه چپ نخاع گروه کمپرسیون درشت‌نمایی ۱۰۰۰ (رنگ آمیزی آبی تولوئیدین)



شکل ۳: برش عرضی نیمه چپ نخاع گروه کمپرسیون توام با دریافت دوز ۷۵ میلی‌گرم بر کیلوگرم وزن بدن از عصاره الکلی برگ گیاه زوفا. درشت‌نمایی ۱۰۰۰ (رنگ آمیزی آبی تولوئیدین)

حیوانخانه از نظر نور، دما و رطوبت نگهداری شدند. ۲۸ روز پس از کمپرسیون از قطعات نخاعی مربوط به عصب سیاتیک (L4-L6) نمونه‌برداری شد. از آنجا که بافت عصبی بافتی حساس است و سریعاً دچار فرایندهای اتولیز می‌شود و علاوه بر این تثبیت کننده به علت وجود پرده‌های سخت دور نخاع نیز به خوبی در آن نفوذ نمی‌کند؛ لذا برای تثبیت از روش پرفیوژن استفاده گردید. در این روش در حیوان بیهوش، تثبیت کننده (فرمالین ۱۰ درصد نمکی) در تمام بسترهای عروقی برای ۱۵ دقیقه جریان می‌یابد (۱۷). پس از اتمام پرفیوژن، نمونه‌برداری از نخاع انجام شد. ابتدا با قیچی ناحیه قفسه‌سینه باز شد و تمام محتویات قفسه‌سینه و شکم خارج گردید. سپس در ناحیه مهره‌های قفسه‌سینه با اسکارپل ستون مهره‌ها به‌طور عرضی برش داده شد و به آرامی با قیچی باریک سطح شکمی مهره‌ها تا انتهای ستون مهره‌ها برداشته شد و نخاع به‌طور کامل خارج شد. برای یکسان بودن نمونه‌برداری، نخاع به‌طور کامل تا انتهای دم اسب جدا گردید و از انتهای دم اسب به اندازه ۱۸ میلی‌متر بالا رفت و نمونه‌هایی به طول ۸ میلی‌متر تهیه شد. بعد از نمونه‌برداری، نمونه‌ها وارد مرحله پاساژ شدند. نمونه‌ها پس از طی مراحل پاساژ وارد مرحله برش شدند و برش‌های سریال ۷ میکرونی تهیه شده با آبی تولوئیدین و اتوزین رنگ‌آمیزی گردید. با استفاده از دستگاه فتومیکروسکپ از منطقه شاخ قدامی نخاع نیمه راست عکس گرفته شد. برای شمارش نورونی از روش نمونه‌برداری سیستماتیک تصادفی استفاده گردید. برای شمارش ذرات یعنی نورون‌های حرکتی آلفا از روش دایسکتور استفاده شد (۱۸). اندازه نورون‌های حرکتی بین ۲۰-۹ میکرون است (۱۶). دانسیته نورون‌ها (ND) از فرمول زیر محاسبه شد (۱۸).

$$ND = Q / \text{Frame} \times V \text{ disector}$$

$Q$ : مجموع نورون‌های شمارش شده در یک نمونه

$\text{Frame}$ : مجموع دفعات نمونه‌برداری شده

$V \text{ disector}$ : حجم چهارچوب نمونه‌برداری (برابر با  $H \times A \text{ Frame}$ )

$A \text{ Frame}$ : مساحت چهارچوب نمونه‌برداری

$H$ : فاصله بین دو برش یا ضخامت هر برش

داده‌ها با استفاده از نرم‌افزار Minitab-13 و آزمون‌های آنالیز واریانس یک‌طرفه و t-test در سطح معنی‌داری کمتر از ۰/۰۵ تجزیه و تحلیل شدند.

### یافته‌ها

شمارش نورون‌های حرکتی شاخ قدامی نخاع گروه‌های مختلف نشان داد که پدیده کمپرسیون باعث کاهش معنی‌داری در دانسیته نورونی نورون‌های شاخ قدامی نخاع پس از کمپرسیون ( $611 \pm 34$ ) نسبت به گروه کنترل ( $1658 \pm 30$ ) شده است ( $P < 0.001$ ) (شکل‌های ۱ و ۲).

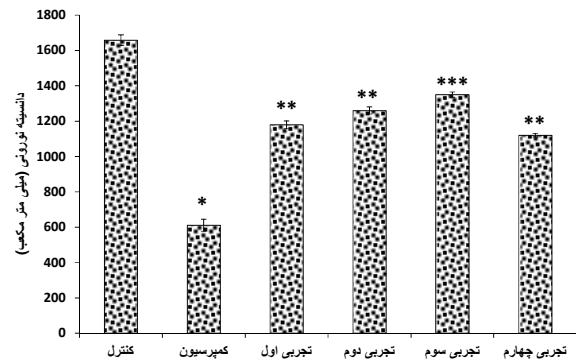
مقایسه گروه‌های تیمار با گروه کمپرسیون نشان داد دانسیته نورونی در تمام گروه‌های تیمار افزایش یافته است ( $P < 0.001$ )

آپوتوزیک در جسم سلولی نوروون‌های ریشه قدامی نخاع می‌شود و اگر بتوان این رادیکال‌های آزاد را با مواد دارای خاصیت آنتی‌اکسیدانی مهار ساخت؛ شاید بتوان از آپوتوز نوروون‌های نخاع جلوگیری کرد (۲۱).

کمپرسیون ایجاد شده در عصب سیاتیک طبق انتظار دانسیته تعداد نوروون‌های شاخ قدامی نخاع را کاهش داد. به طوری که اختلاف معنی‌داری بین دانسیته نوروونی این گروه و همکاران مشاهده شد. این نتیجه با یافته‌های مطالعه Özdemir و همکاران همسو است (۲۱). عصاره استخراج شده از برگ گیاه زوفا دارای خاصیت آنتی‌اکسیدانی فوق‌العاده‌ای است (۱۰ و ۱۲). لذا می‌توان احتمال داد در تیمار الکلی برگ گیاه زوفا، ترمیم نوروون‌ها با خاصیت آنتی‌اکسیدانی این گیاه رابطه مستقیمی داشته باشد. به طوری که تیمار با دوز ۷۵ mg/kg/bw دانسیته نوروونی را نسبت به گروه کمپرسیون به‌طور معنی‌داری افزایش داد. دانسیته نوروونی در گروه تیمار با دوز ۱۰۰ mg/kg/bw کاهش نسبی به دوز ۷۵ mg/kg/bw نشان داد. این نتیجه مشابه با نتایج مطالعه انجام شده روی گیاه اسفنخور بود (۵) که احتمالاً به علت اثر تجمعی عصاره است.

اسانس گیاه زوفا دارای ترکیباتی مانند آلفا و بتاپینن، کامفن و الکل‌های سزکویی‌ترین است و نقش‌ترین‌ها در کاهش التهاب مطالعه شده است (۸). در این راستا فلاونوئیدهای موجود در این گیاه با اعمال اثرات آنتی‌اکسیدانی و ضدالتهابی می‌تواند اثرات ضدالتهابی را در مطالعه حاضر تا حدودی توجیه نماید. در این مورد مشخص شده چنین فلاونوئیدهایی قادر به مهار آنزیم‌های دخیل در تولید رادیکال‌های آزاد اکسیژن نظیر سیکلواکسیژناز، لپوکسیژناز، منواکسیژناز میکروزومی و گلوکوتایون اس‌ترانسفراز هستند (۸). بخش دیگر از اثر ضدالتهابی فلاونوئیدها را می‌توان به توانایی آنها در تنظیم کاهشی تولید نیتریک اکسید و مهار نمودن دگرانولاسیون نوتریفیل‌ها نسبت داد که این خود موجب کاهش فعالیت آنزیم‌های پیشبرنده التهاب می‌گردد (۸). در روند کمپرسیون فرایندهای التهابی نیز فعال می‌شوند که سبب پیشبرد ضایعه اعصاب محیطی در سیستم عصبی مرکزی می‌گردد و دژنراسیون جسم سلولی نوروون‌ها را در نخاع به دنبال دارد. لذا احتمالاً اثر ترمیمی که در گروه‌های تیمار مطالعه حاضر به صورت افزایش در دانسیته نوروونی مشاهده شد؛ به علت اثر ضدالتهابی اجزای موجود در این عصاره بوده که سبب کند شدن پیشرفت دژنراسیون و یا افزایش سرعت رژنراسیون در گروه‌های تیمار گردید. لذا می‌تواند پس از آسیب آکسونی از افزایش نفوذ کلسیم به درون آکسون ممانعت نموده و از مرگ سلول‌های عصبی جلوگیری و باعث ترمیم و بقای نوروون‌ها گردد. ظاهراً عصاره این گیاه با داشتن اثر ضدالتهابی از پیشرفت ضایعه جلوگیری می‌کند. به طوری که در گروه‌های تیمار پیشرفت ضایعه

تصاویر میکروسکوپی منطقه شاخ قدامی نیمه‌راست نشان می‌دهد که شکل سلول‌ها و وضعیت هسته در گروه تیمار با عصاره الکلی برگ گیاه زوفا با دوز ۷۵ میلی‌گرم بر کیلوگرم وزن بدن بسیار شبیه به گروه کنترل است (شکل ۳).



گروه‌ها نمودار ۱: مقایسه میانگین و خطای استاندارد دانسیته تعداد نوروون‌های حرکتی شاخ قدامی نخاع در گروه‌های کنترل، کمپرسیون و تجربی تیمار شده تحت کمپرسیون توام با دریافت عصاره الکلی برگ گیاه زوفا شامل گروه‌های تجربی اول تا چهارم به ترتیب با دریافت دوزهای ۲۵، ۵۰، ۷۵ و ۱۰۰ میلی‌گرم بر کیلوگرم وزن بدن (n=10)، \* مقایسه گروه کمپرسیون با گروه کنترل (P<0/001) \*\* مقایسه گروه‌های تیمار با گروه کمپرسیون (P<0/01) \*\*\* مقایسه گروه‌های تیمار با گروه کمپرسیون (P<0/001)

## بحث

با توجه به نتایج این مطالعه دانسیته نوروونی گروه کمپرسیون نسبت به گروه کنترل کاهش معنی‌داری نشان داد و این میزان در گروه‌های تجربی نسبت به گروه کمپرسیون افزایش بارزی نشان داد. نتایج مطالعه حاضر مشابه مطالعه قبلی ما بود که اثر عصاره آبی برگ بو مادران بر دانسیته نوروونی پس از کمپرسیون عصب سیاتیک ارزیابی شد. همچنین افزایش دانسیته نوروونی در گروه‌های تیمار وابسته به دوز مشاهده گردید (۷).

قطع عصب سیاتیک یا کمپرسیون سبب القای مرگ نوروونی در آلفا موتونورون‌های نخاع می‌شود (۱۹). شرایطی که ترمیم نوروون‌های سیستم عصبی را به کار می‌اندازند؛ هنوز به‌طور کامل شناسایی نشده است؛ اما نقش عواملی که بقای نوروونی را زیادتر می‌کنند و یا رشد آکسونی را حمایت می‌نمایند و محیط مساعدی را برای ترمیم ایجاد می‌کنند؛ نبایستی نادیده گرفت که شامل عوامل رشد فیروبلستی مترشحه از سلول‌های شوان و ماکروفاژها است و سیتوکاین‌ها و مولکول‌های چسبنده سنتز آنها را تحریک می‌کند. از دیگر عوامل نوروتروفیک موثر در ترمیم می‌توان از عامل رشد (NGF)، عامل رشد عصب مشتق شده از مغز (BDNF)، نوعی نوروتروفین (NT 4/5)، سلول‌های گلیال مشتق از عوامل نوروتروفیک (GDNF)، عامل رشد شبه انسولینی (IGFs)، اینتگرین، لامینین، کلاژن و فیبرونکتین نام برد (۲۰). رادیکال‌های آزاد اکسیژن در طول آسیب عصب سیاتیک باعث مرگ سلولی

موتور عصاره برگ گیاه زوفا، فراکسیون‌های عصاره بر دانسیته نورونی و نیز دانسیته نوروگلیاها نیز بررسی شود.

### نتیجه‌گیری

نتایج این مطالعه نشان داد که عصاره الکلی برگ گیاه زوفا دارای اثر ترمیمی بر روی نورون‌های شاخ قدامی نخاع پس از ایجاد ضایعه است که احتمالاً از طریق فعالیت آنتی‌اکسیدانتی و آنتی‌التهابی عمل نموده و وابسته به دوز است.

### تشکر و قدردانی

این مقاله حاصل طرح تحقیقاتی مصوب (شماره ۱۰۰۸) دانشگاه آزاد اسلامی واحد مشهد بود. بدین وسیله از آقای دکتر مجید طوسی زاده و خانم دکتر خدیجه نژاد شاهرخ آبادی سپاسگزاری می‌گردد.

### References

- Kerschensteiner M, Schwab ME, Lichtman JW, Misgeld T. In vivo imaging of axonal degeneration and regeneration in the injured spinal cord. *Nat Med*. 2005 May; 11(5): 572-7.
- Guertin AD, Zhang DP, Mak KS, Alberta JA, Kim HA. Microanatomy of axon/glia signaling during Wallerian degeneration. *J Neurosci*. 2005 Mar; 25(13): 3478-87.
- Maleki N, Garjani A, Nazemiyeh H, Nilfouroushan N, Eftekhari Sadat AT, Allameh Z, et al. Potent anti-inflammatory activities of hydroalcoholic extract from aerial parts of *Stachys inflata* on rats. *J Ethnopharmacol*. 2001 May; 75(2-3): 213-8.
- Vargas ME, Barres BA. Why is Wallerian degeneration in the CNS so slow? *Annu Rev Neurosci*. 2007; 30: 153-79.
- Tehrani-pour M, Samare-Mousavi S. [Investigating neuroprotective effect of leave of *Solanum Nigrum* L Ethyl acetate fraction on motoneurons degeneration rate in rats]. *J Shahid Sadoughi Univ Med Sci*. 2013; 21 (2):197-207. [Article in Persian]
- Tehrani-pour M, Javadmoosavi BZ, Kehtarpour M, Khayatzade J. [Effect of aquatic extract of *Cannabis sativa* leaves on degeneration of alpha motoneurons in spinal cord after sciatic nerve compression in Rats]. *J Gorgan Uni Med Sci*. 2011; 13(1): 16-22. [Article in Persian]
- Alikhanzade M, Tehranipour M, Khayatzade J. [The study of effect of aquatic extracts of *Achillea biebersteinii* leave on repair alpha motoneurons after sciatic nerve injury in rat]. *J Shahrekord Univ Med Sci*. 2013; 15(4): 16-25. [Article in Persian]
- Ferdosi-Makan M, Khayatzadeh J, Tehranipour M, Behnam Rasouli M. [Investigating N-Butanol and Ethyl Acetate fractions of *Nigella Sativa* on motoneurons' density of spinal cord ventral horn in rats with compressed injury of sciatic nerve]. *J Shahid Sadoughi Univ Med Sci*. 2015; 22(6): 1612-22. [Article in Persian]
- Lawless J. The encyclopedia of essential oils. The complete guide to the use of aromatic oils in aromatherapy, herbalism, health & well-being. 1<sup>st</sup> ed. Massachusetts: Conari Press. 2013; pp: 110-11.
- Dehghanzadeh N, Ketabchi S, Alizadeh A. Essential Oil composition and antibacterial activity of *Hyssopus Officinalis* L. grown in Iran. *Asian J Exp Biol Sci*. 2012; 3(4): 767-71.
- Fathiadzad F, Mazandarani M, Hamedeyazdan S. Phytochemical analysis and antioxidant activity of *Hyssopus officinalis* L. from Iran. *Adv Pharm Bull*. 2011; 1(2): 63-7. doi: 10.5681/apb.2011.009
- Glamoclija JM, Sokovic MD, Vukojevic JB, Milenkovic IM,

کند گردید. افزایش خونرسانی به محل آسیب‌دیده نیز مکانیسم دیگری است که سبب بقای نورون‌ها می‌گردد (۲۲). آنتی‌اکسیدان‌های گیاهی از واکنش‌های تحریک شده توسط عامل اندوتلین-۱ که سبب انقباض عروق می‌شود؛ پیشگیری کرده و با کاهش انقباض عروق در ناحیه آسیب‌دیده سبب افزایش خونرسانی به این ناحیه می‌گردد (۲۲). لذا می‌توان نتیجه‌گیری کرد که اجزای عصاره این گیاه با استفاده از هریک از مکانیسم‌های ذکر شده به لحاظ بالینی مولکول‌های محافظ نورونی هستند و به همین خاطر دانسیته نورونی در گروه‌های تیمار شده با عصاره الکلی برگ گیاه زوفا افزایش معنی‌داری در مقایسه با گروه کمپرسیون نشان داد. پیشنهاد می‌شود در مطالعات آتی علاوه بر خالص‌سازی اجزای

- Brkic DD, Griensven LJLD. Antifungal activity of essential oil of *Hyssopus officinalis* L. against mycopathogen *Mycogone perniciosa* (Mang). *Zbornik Matice srpske za prirodne nauke*. 2005; 109: 123-28. doi:10.2298/ZMSPN0519123G
- Vlase L, Benedec D, Hanganu D, Damian G, Csillag I, Sevastre B, et al. Evaluation of antioxidant and antimicrobial activities and phenolic profile for *Hyssopus officinalis*, *Ocimum basilicum* and *Teucrium chamaedrys*. *Molecules*. 2014 Apr; 19(5): 5490-507. doi: 10.3390/molecules19055490
- Cicchetti E, Chaintreau A. Comparison of extraction techniques and modeling of accelerated solvent extraction for the authentication of natural vanilla flavors. *J Sep Sci*. 2009 Jun; 32(11): 1957-64. doi: 10.1002/jssc.200800650
- Tehrani-pour M, Ghadamyari T. The effects of root Aquatic extract of *Salvia staminea* on neuronal density of alpha motoneurons in spinal cord anterior horn after sciatic nerve compression in rats. *Journal of Biological Sciences*. 2010; 10: 48-52. doi: 10.3923/jbs.2010.48.52
- Behnam-Rasoli M, Nikravesh M, Mahdavi-Shahri N, Tehranipour M. Post-operative time effects after sciatic nerve crush on the number of alpha motoneurons, using a stereological counting method. *Iran Biomed J*. 2000; 4(1): 45-49.
- Tehrani-pour M, Khayatzade J, Javaheri fard R. [The protective effects of curcuma longa total extract on spinal cord neuroglia cell degeneration after the sciatic nerve compression in rats]. *J Arak Uni Med Sci*. 2010; 13(1): 83-89. [Article in Persian]
- Tehrani-pour M, Kabiri M. The effect of exogenous testosterone administration on peripheral nerves regeneration after sciatic nerve compression in rat. *Journal of Biological Sciences*. 2009; 9(7): 692-96. doi: 10.3923/jbs.2009.692.696
- Hanz S, Fainzilber M. Retrograde signaling in injured nerve--the axon reaction revisited. *J Neurochem*. 2006 Oct; 99(1): 13-9.
- Dahlin LB, Brandt J. Basic science of peripheral nerve repair: Wallerian degeneration/growth cones. *Oper Tech Orthop*. 2004 Jul; 14(3): 138-45.
- Özdemir ÜS, Nazıro lu M, enol N, Ghazizadeh V. *Hypericum perforatum* attenuates spinal cord injury-induced oxidative stress and apoptosis in the dorsal root ganglion of rats: involvement of TRPM2 and TRPV1 channels. *Mol Neurobiol*. 2016 Aug; 53(6): 3540-51. doi: 10.1007/s12035-015-9292-1
- Mechoulam R, Shohami E. Endocannabinoids and traumatic brain injury. *Mol Neurobiol*. 2007 Aug; 36(1): 68-74.

Original Paper

## Effect of *Hyssopus officinalis* leaves alcoholic extract on motor neuron density in anterior horn after sciatic nerve compression in rats

Tehranipour M (Ph.D)\*<sup>1</sup>, Lagzian A (B.Sc)<sup>2</sup>

<sup>1</sup>Associate Professor of Animal Physiology, Department of Biology, Mashhad Branch, Islamic Azad University, Mashhad, Iran. <sup>2</sup>B.Sc in Biochemistry, Department of Biology, Mashhad Branch, Islamic Azad University, Mashhad, Iran.

---

### Abstract

**Background and Objective:** The degeneration of motor neuron in anterior horn of spinal cord can be caused by compression. *Hyssopus officinalis* of Lamiaceae family demonstrate antioxidant and anti-inflammation effects. This study was done to evaluate the effect of alcoholic extract of *Hyssopus officinalis* leaves, on motor neuron in spinal cord after sciatic nerve compression in male rats.

**Methods:** In this experimental research, 60 male wistar rats were randomly allocated into six groups including; control, compression, and compression + treatment (25, 50, 75, 100 mg/kg/bw). In order to induce compression, sciatic nerve of right leg was exposed to compression for 60 second using locker pincers. Extract injected intraperitoneally in the first and second week after compression. 28 days after compression under profusion method, the lumbar spinal cord was sampled. The density of motor neurons (9-20 micron) was measured using dissector and stereological method.

**Results:** Density of neurons in compression group (611±34) significantly reduced compared to the control group (1658±30) (P<0.05). Moreover, neuronal density was significantly increased in 25 (1179±22), 50 (1260±20), 75 (1350±15) and 100 (1120±10) mg/kg/bw doses in treatment groups in compared to the compression group (P<0.05).

**Conclusion:** Alcoholic extract of *Hyssopus officinalis* leaves exhibit neuroprotective effect on neurons in anterior horn of the spinal cord after injury. This effect probably is related to the antioxidant and anti inflammation properties in alcoholic extract of *Hyssopus officinalis*, dose dependently.

**Keywords:** *Hyssopus officinalis*, Neuron, Sciatic nerve, Stereolog, Rat

---

\* Corresponding Author: Tehranipour M (Ph.D), E-mail: maryam\_tehranipour@mshdiau.ac.ir

Received 12 Jul 2015

Revised 29 Feb 2016

Accepted 15 Mar 2016