

نقش ویروس اپشتاین بار در تشکیل ناخنک چشمی

میشار کلیشادی^۱، دکتر ماندانا کلیشادی^۲، دکتر عبدالوهاب مرادی^۳، مسعود بازوری^۴، دکتر علیجان تبرائی^{۵*}

۱- کارشناس ارشد ویروس شناسی، گروه میکروب شناسی، مرکز تحقیقات علوم آزمایشگاهی، دانشکده پزشکی، دانشگاه علوم پزشکی گلستان. ۲- فوق تخصص چشم، بخش چشم، مرکز آموزشی درمانی پنجم آذرگرگان. ۳- استاد، گروه میکروب شناسی، دانشکده پزشکی، دانشگاه علوم پزشکی گلستان. ۴- کارشناس میکروب شناسی، گروه میکروب شناسی، دانشکده پزشکی، دانشگاه علوم پزشکی گلستان. ۵- استادیار، گروه میکروب شناسی، مرکز تحقیقات بیماری‌های عفونی، دانشکده پزشکی، دانشگاه علوم پزشکی گلستان.

چکیده

زمینه و هدف: ناخنک چشمی یک ضایعه فیبروواسکلولار است که گاهی سبب کاهش بینایی شده و هنوز علت مشخصی برای آن یافت نشده است. این مطالعه به منظور تعیین نقش ویروس اپشتاین بار در تشکیل ناخنک چشمی انجام شد. **روش بررسی:** این مطالعه مورد - شاهدهی روی ۵۰ نمونه بافتی بیمارانی که تحت عمل جراحی ناخنک چشمی قرار گرفته بودند و ۱۰ نمونه کونژنکتیوال طبیعی بیمارانی که تحت عمل جراحی چشمی غیر از ناخنک قرار گرفته بودند؛ انجام شد. وجود ویروس اپشتاین بار با استفاده از روش PCR بررسی شد.

یافته‌ها: در بیماران تحت عمل جراحی ناخنک چشمی، ۳ مورد (۶ درصد) اپشتاین بار مثبت بود و نمونه‌های کنترل از این نظر منفی بودند. بین تشکیل ناخنک چشمی و عفونت با ویروس اپشتاین بار ارتباط آماری معنی‌داری یافت نشد.

نتیجه‌گیری: نتایج این مطالعه نشان داد که ویروس اپشتاین بار در ایجاد ناخنک چشمی نقشی ندارد.

کلید واژه‌ها: ناخنک چشمی، ویروس اپشتاین بار، PCR

* نویسنده مسؤول: دکتر علیجان تبرائی، پست الکترونیکی aligant@yahoo.com

نشانی: گرگان، دانشگاه علوم پزشکی گلستان، دانشکده پزشکی، گروه میکروب شناسی، تلفن ۴۴۲۲۶۵۲-۰۱۷۱، نمابر ۴۴۴۰۲۲۵
وصول مقاله: ۹۲/۸/۱۳، اصلاح نهایی: ۹۲/۱۲/۴، پذیرش مقاله: ۹۲/۱۲/۵

مقدمه

پروتئین‌های سرکوبگر تومور مانند p53 و در بعضی موارد حضور بعضی ویروس‌های انکوژنیک مانند پاپیلوما ویروس‌های انسانی و هرپس ویروس‌ها ماهیت نئوپلاستیک بودن این لژیون را تایید می‌کند (۷-۵). ولی از آنجا که به بافت‌های سالم پیرامون گسترش نمی‌یابد؛ می‌تواند تومور خوش خیم محسوب شود (۱۰-۸). لذا به نظر می‌رسد عواملی در ایجاد این بیماری دخالت دارند که مکانیسم‌های رشد طبیعی سلول‌ها را از تنظیم طبیعی خود خارج می‌کنند (۵ و ۱۱). تئوری‌های مختلفی در مورد ماهیت و منشأ این ضایعه ارایه شده‌اند. طبق فرضیه two-hit بروز ناخنک به دلیل اثر توأم اشعه فرابنفش جذب شده توسط چشم و یک عامل انکوژنیک صورت می‌گیرد (۶). حضور DNA ویروسی در بافت ناخنک این فرضیه را به وجود می‌آورد که این ویروس‌ها در ایجاد ناخنک نقش دارند (۵ و ۸ و ۱۰ و ۱۲).

اپشتاین بار یک ویروس کارسینوژنیک است که مشخص شده سبب ایجاد بدخیمی‌های متعددی مثل کارسینوم نازوفارنژیال و لنفوم بورکیت می‌شود (۱۳). این ویروس یک عفونت همراه شایع در

پتریژیوم (pterygium) یا ناخنک چشمی یک ضایعه گوشتی مثلثی شکل است که از ملتحمه روی قرنیه کشیده می‌شود. این ضایعه ناشی از رشد خوش خیم بافت پیوندی و رگ‌های ملتحمه است. ناخنک شایع‌ترین عارضه چشمی پس از کاتاراکت است که می‌تواند سبب آستیگماتیسم، محدودیت میدان دید و مشکلات زیبایی شود. اگرچه علت بیماری دقیقاً مشخص نیست؛ ولی اشعه ماوراء بنفش خورشید، هوای گرم و خشک، گرد و غبار و زمینه ارثی از عوامل موثر ایجاد کننده آن شناخته شده‌اند (۱ و ۲).

شیوع ناخنک در سراسر دنیا بین ۰/۳ تا ۳۷/۴۶ درصد گزارش شده و بررسی روی جمعیت نواحی وسیع جغرافیایی، حاکی از نقش عوامل محیطی مانند اشعه ماوراء بنفش نور خورشید، شرایط آب و هوایی، عرض جغرافیایی و همچنین سن و عوامل ارثی در پاتوژنز ناخنک است (۳ و ۴).

تکثیر تدریجی و نامحدود سلول‌های لیمبوس به طرف قرنیه، عود مجدد ناخنک پس از عمل جراحی (۴۶ درصد)، بیان غیر طبیعی

جدول ۱: توالی آغازگرهای درونی و بیرونی برای تشخیص ویروس اپشتاین بار

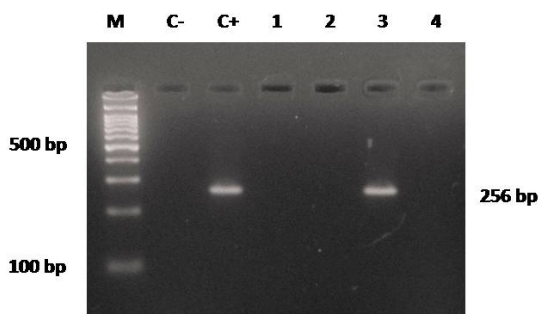
نام پرایمر	GenBank	موقعیت در ژنوم	قطیبت	آغازگر
EBNA-2C	V01555.2	48810-48829	Forward	5'-AGGGATGCCTGGACACAAGA-3'
EBNA-2G	V01555.2	49065-49048	Reverse	5'-GCCTCGGTGTGACAGAG-3'

برای تکثیر قطعه ژنی موردنظر از دستگاه Peq lab, Erlangen ساخت آلمان استفاده شد. مخلوط واکنش در حجم نهایی ۵۰ میکرولیتر شامل ۱۰ میکرولیتر DNA الگو، ۵ میکرولیتر از 10x PCR Buffer (Genet Bio, A type) ساخت کره، ۰/۵ میکرولیتر از هر یک از دو پرایمر جلوبی و عقبی (10mM)، ۳ میکرولیتر از Mgcl2 (Genet Bio, A type) (25mM) ساخت کره، یک میکرولیتر از dNTP (Genet Bio, A type) (10mM) ساخت کره، ۰/۱۵ میکرولیتر از Taq DNA polymerase (5 u/μl) (Genet Bio, A type) ساخت کره، ۰/۱۵ میکرولیتر از (10mM) Betaeine (Sigma-Aldrich) ساخت آلمان صورت گرفت.

پروتکل دمایی مورد استفاده شامل یک سیکل ۹۴ درجه سانتی گراد به مدت ۵ دقیقه، ۳۰ سیکل تکراری شامل ۹۴ درجه سانتی گراد به مدت ۳۰ ثانیه، ۵۹ درجه سانتی گراد به مدت ۳۰ ثانیه و در نهایت ۷۲ درجه سانتی گراد به مدت ۳۰ ثانیه بود.

۱۰ میکرولیتر از محصول PCR با ۲ میکرولیتر از بافر نمونه گذاری (loading buffer 6x) مخلوط و روی ژل آگارز ۱/۵ درصد حاوی اتیدیوم برماید منتقل گردید. پس از آن ژل در بافر TBE 1X الکتروفورز گردید (شکل یک).

داده‌ها با استفاده از نرم افزار آماری SPSS-16 و آزمون‌های کای اسکور و ANOVA تجزیه و تحلیل شدند. سطح معنی داری کمتر از ۰/۰۵ در نظر گرفته شد.



شکل ۱: حضور ژنوم ویروس اپشتاین بار در بافت ناخنک چشمی پس از الکتروفورز در ژل آگارز ۲ درصد جایگاه ۱: نشانگر ۱۰۰ bp، جایگاه ۲: کنترل منفی ویروس اپشتاین بار، جایگاه ۳: کنترل مثبت ویروس اپشتاین بار، جایگاه ۴ و ۵: نمونه‌های منفی از نظر وجود ویروس اپشتاین بار، جایگاه ۶: نمونه مثبت از نظر وجود ویروس اپشتاین بار

بسیاری از بیماری‌ها است. انتقال EBV عمدتاً از طریق مواجهه با بزاق عفونی صورت می‌گیرد. عفونت لیتیک سلول‌های اپی‌تلیال حفرات لوزه‌ای، لنفوسیت‌های B یا هر دو، موجب تکثیر ویروسی و میزان بالای انتشار بزاقی می‌شود که طی سال اول عفونت کاهش می‌یابد؛ اما برای همه عمر باقی می‌ماند. لنفوسیت‌های B حافظه‌ای به حالت عفونت نهفته وارد گردش خون سیستمیک می‌شوند و به صورت ذخایر ویروسی برای همه عمر عمل می‌کنند (۱۴). چنین لنفوسیت‌هایی به‌طور گذرا تنها گروه بسیار خاصی از ژن‌های EBV را بروز می‌دهند و بدین ترتیب تا حد زیادی از دید سلول‌های پایش‌گر ایمنی مخفی می‌مانند (۱۵). بافت چشم از جمله مکان‌هایی است که اجازه فرار از سد دفاعی سیستم ایمنی را می‌دهد (۱۶). لذا ممکن است عفونت چشمی با ویروس اپشتاین بار در ایجاد بیماری ناخنک نقش داشته باشد (۱۷ و ۱۷). ولی هنوز اطلاعات کافی در مورد پاتوژنز و میزان ارتباط بافتی این ویروس با لژیون وجود ندارد. این مطالعه به منظور تعیین نقش ویروس اپشتاین بار در تشکیل ناخنک چشمی انجام شد.

روش بررسی

این مطالعه مورد - شاهده روی ۶۰ بیمار مراجعه کننده به مرکز آموزشی درمانی پنجم آذر گرگان که تحت عمل جراحی چشمی قرار گرفتند؛ در سال‌های ۹۲-۱۳۹۱ انجام شد. ۵۰ نمونه (مورد) ناخنک چشمی و ۱۰ نمونه (کنترل) کونژنکتیوال طبیعی بیمارانی به دلایل غیر از ناخنک چشمی نظیر کاتاراکت مطالعه گردید.

این مطالعه مورد تایید کمیته اخلاق پزشکی دانشگاه علوم پزشکی گلستان قرار گرفت. از بیماران رضایت‌نامه کتبی آگاهانه شرکت در مطالعه اخذ شد.

حضور ویروس اپشتاین بار با روش PCR مورد بررسی قرار گرفت. DNA ژنومی از بافت ناخنک طبق دستورالعمل شرکت سازنده کیت QIAamp DNA Mini kit (ساخت شرکت Qiagen آلمان) استخراج شد.

برای انجام PCR ابتدا توالی‌های اختصاصی مربوط به ویروس EBV از بانک اطلاعاتی Gene bank جمع‌آوری و سپس با بهره‌گیری از نرم‌افزار Gene runner آغازگرهای اختصاصی برای ناحیه EBNA این ویروس انتخاب گردید که قطعه‌ای به طول ۲۵۶ جفت باز پس از مرحله PCR تولید نمود (جدول یک).

جدول ۲: مقایسه توزیع فراوانی متغیرها بین بیماران مبتلا به ناخنک چشمی با یا بدون عفونت ویروس ابشتاین بار

p-value	ویروس ابشتاین بار			
	منفی (n=۴۷) تعداد (درصد)	مثبت (n=۳) تعداد (درصد)		
۰/۸	۱۹ (۴۰/۴۳)	۱ (۳۳/۳۵)	مرد	جنس
	۲۸ (۵۹/۵۷)	۲ (۶۶/۶۵)	زن	
۰/۹	۱۱ (۲۳/۴)	۱ (۳۳/۳۳)	راست	مکان تشکیل پتیریژیوم در چشم بیمار
	۱۸ (۳۸/۳)	۱ (۳۳/۳۳)	چپ	
	۱۸ (۳۸/۳)	۱ (۳۳/۳۳)	هر دو	
۰/۷۱	۲ (۴/۲۶)	۳ (۱۰۰)	دارد	سابقه ناخنک در خانواده
	۴۵ (۹۵/۷۴)	۰ (۰)	ندارد	
۰/۴۳	۳۹ (۸۲/۹۷)	۳ (۱۰۰)	اولیه	نوع ناخنک
	۸ (۱۷/۰۳)	۰ (۰)	راجعه	
۰/۷۹	۱۳ (۲۷/۶۵)	۱ (۳۳/۳۳)	تیپ ۱	تیپ ناخنک
	۱۶ (۳۴/۰۵)	۱ (۳۳/۳۳)	تیپ ۲	
	۱۸ (۳۸/۳)	۱ (۳۳/۳۳)	تیپ ۳	

یافته‌ها

ژنتیکی و مواجهه با عوامل محیطی که در سلول‌ها وجود دارد؛ می‌تواند نقش خود را در نامیرا شدن و تغییر شکل سلول‌های اپی‌تلیال و غیرفعال شدن آنزیم‌های آپوپتوز ایفا کند (۲۱).

در مطالعه Simbiri و همکاران روی بیماران HIV مثبت در بیمارستان پرنسس مارینا کشور بوتسوانا (جنوب آفریقا)، ۸۸ درصد موارد ناخنک چشمی با ویروس ابشتاین بار همراهی نشان داد (۱۷) و در مطالعه Otlu و همکاران در ترکیه فقط ۱۰ درصد موارد ناخنک چشمی، حضور ژنوم ویروس ابشتاین بار را نشان داد (۷).

نتیجه‌گیری

با توجه به شیوع پایین (۶ درصد) ویروس ابشتاین بار در بافت ناخنک چشمی در گرگان، امکان دخالت عوامل دیگری مهم‌تر از ویروس ابشتاین بار در ایجاد این بیماری وجود دارد.

تشکر و قدردانی

این مقاله حاصل طرح تحقیقاتی مصوب (شماره ۹۲۱۱۲۰۱۹۴) مرکز تحقیقات علوم آزمایشگاهی بود و با حمایت مالی معاونت تحقیقات و فناوری دانشگاه علوم پزشکی گلستان به انجام رسید. بدین وسیله از همکاری صمیمانه کارکنان بخش‌های چشم و اتاق عمل مرکز آموزشی درمانی پنجم آذر گرگان تشکر و قدردانی می‌گردد.

References

- Schellini SA, Hoyama E, Shiratori CA, Sakamoto RH, Candeias JM. Lack of papillomavirus (HPV) in pterygia of a Brazilian sample. *Arq Bras Oftalmol*. 2006 Jul-Aug;69(4):519-21.
- Sjö NC, Von Buchwald C, Prause JU, Norrild B, Vinding T, Heegaard S. Human papillomavirus and pterygium. Is the virus a risk factor? *Br J Ophthalmol*. 2007 Aug; 91(8): 1016-8.
- Tano T, Ono K, Hiratsuka Y, Otani K, Sekiguchi M, Konno S, et al. Prevalence of pterygium in a population in Northern Japan: the Locomotive Syndrome and Health Outcome in Aizu Cohort Study. *Acta Ophthalmol*. 2013 May;91(3):e232-6.

میانگین سنی بیماران با ناخنک چشمی ۶۱/۱±۱۶/۹ سال با دامنه ۲۲-۸۵ سال بود. ۲۰ بیمار (۴۰ درصد) مرد و ۳۰ بیمار (۶۰ درصد) زن بودند.

نتایج حاصل از PCR در گروه مورد نشان‌دهنده سه نمونه مثبت (۶ درصد) از نظر وجود ویروس ابشتاین بار بود. گروه کنترل همگی از نظر عفونت ویروسی ابشتاین بار منفی بودند.

۵ بیمار (۱۰ درصد) از گروه مورد مشاغلی داشتند که مستلزم تماس طولانی مدت با نور آفتاب بود. البته هیچ موردی از وجود ویروس در آنان یافت نشد.

در گروه مورد بین وجود عفونت ویروس ابشتاین بار با متغیرهای سن، جنس، قومیت، شغل، نوع ناخنک و درجه بیماری ناخنک ارتباط آماری معنی‌داری یافت نشد (جدول ۲).

بحث

با توجه به نتایج این مطالعه شیوع ۶ درصدی و غیرمعنی‌دار وجود عفونت ویروس ابشتاین بار در بافت ناخنک چشمی تایید شد.

در چندسال گذشته مطالعاتی در مورد ویروس ابشتاین بار به عنوان یک کارسینوژن مهم صورت گرفته است (۲۰-۱۸). این ویروس دارای دو انکوژن Latent membrane protein-1 (LMP-1) و Bamha reading frame-1 (BARF-1) است که برحسب استعداد

- Zhong H, Cha X, Wei T, Lin X, Li X, Li J, et al. Prevalence of and risk factors for pterygium in rural adult Chinese populations of the Bai nationality in Dali: the Yunnan Minority Eye Study. *Invest Ophthalmol Vis Sci*. 2012 Sep;53(10):6617-21.
- Detorakis ET, Sourvinos G, Spandidos DA. Detection of herpes simplex virus and human papilloma virus in ophthalmic pterygium. *Cornea*. 2001 Mar;20(2):164-7.
- Detorakis ET, Drakonaki EE, Spandidos DA. Molecular genetic alterations and viral presence in ophthalmic pterygium. *Int J Mol Med*. 2000 Jul;6(1):35-41.

7. Otlu B, Emre S, Turkuoglu P, Doganay S, Durmaz R. Investigation of human papillomavirus and Epstein-Barr virus DNAs in pterygium tissue. *Eur J Ophthalmol.* 2009 Mar-Apr; 19(2):175-9.
8. Rodrigues FW, Arruda JT, Silva RE, Moura KK. TP53 gene expression, codon 72 polymorphism and human papillomavirus DNA associated with pterygium. *Genet Mol Res.* 2008;7(4): 1251-8.
9. Piras F, Moore PS, Ugalde J, Perra MT, Scarpa A, Sirigu P. Detection of human papillomavirus DNA in pterygia from different geographical regions. *Br J Ophthalmol.* 2003 Jul; 87(7):864-6.
10. Spandidos DA, Sourvinos G, Kiaris H, Tsamprakakis J. Microsatellite instability and loss of heterozygosity in human pterygia. *Br J Ophthalmol.* 1997 Jun;81(6):493-6.
11. Gallagher M, Giannoudis A, Herrington C, Hiscott P. Human papillomavirus in pterygium. *Br J Ophthalmol.* Jul 2001; 85(7): 782-4.
12. Di Girolamo N. Association of human papilloma virus with pterygia and ocular-surface squamous neoplasia. *Eye (Lond).* 2012 Feb; 26(2):202-11.
13. Adham M, Kurniawan AN, Muhtadi AI, Roezin A, Hermani B, Gondhowiardjo S, et al. Nasopharyngeal carcinoma in Indonesia: epidemiology, incidence, signs, and symptoms at presentation. *Chin J Cancer.* 2012 Apr;31(4):185-96.
14. Espinoza JL, Takami A, Trung LQ, Kato S, Nakao S. Resveratrol prevents EBV transformation and inhibits the outgrowth of EBV-immortalized human B cells. *PLoS One.* 2012; 7(12):e51306.
15. Klein E, Nagy N, Rasul AE. EBV genome carrying B lymphocytes that express the nuclear protein EBNA-2 but not LMP-1: Type IIb latency. *Oncoimmunology.* 2013 Feb; 2(2):e23035.
16. Peponis VG, Chatziralli IP, Parikakis EA, Chaira N, Katakis MC, Mitropoulos PG. Bilateral Multifocal Chorioretinitis and Optic Neuritis due to Epstein-Barr Virus: A Case Report. *Case Rep Ophthalmol.* 2012 Sep;3(3):327-32.
17. Simbiri KO, Murakami M, Feldman M, Steenhoff AP, Nkomazana O, Bisson G, et al. Multiple oncogenic viruses identified in Ocular surface squamous neoplasia in HIV-1 patients. *Infect Agent Cancer.* 2010 Mar;5:6.
18. Sousa H, Pinto-Correia AL, Medeiros R, Dinis-Ribeiro M. Epstein-Barr virus is associated with gastric carcinoma: The question is what is the significance? *World J Gastroenterol.* 2008 Jul; 14(27): 4347-51.
19. Li S, Du H, Wang Z, Zhou L, Zhao X, Zeng Y. Meta-analysis of the relationship between Epstein-Barr virus infection and clinicopathological features of patients with gastric carcinoma. *Sci China Life Sci.* 2010 Apr;53(4):524-30.
20. Sugiura M, Imai S, Tokunaga M, Koizumi S, Uchizawa M, Okamoto K, et al. Transcriptional analysis of Epstein-Barr virus gene expression in EBV-positive gastric carcinoma: unique viral latency in the tumour cells. *Br J Cancer.* 1996 Aug;74(4):625-31.
21. Fiorini S, Ooka T. Secretion of Epstein-Barr Virus-encoded BARF1 oncoprotein from latently infected B cells. *Virology.* 2008; 5:70.

Short Communication

Is Epstein-Barr virus associated with pterygium?

Kelishadi M (M.Sc)¹, Kelishadi M (M.D)², Moradi A (Ph.D)³
Bazouri M (B.Sc)⁴, Tabarraei A (Ph.D)^{*5}

¹M.Sc in Virology, Laboratory Sciences Research Center, Department of Microbiology, Golestan University of Medical Sciences, Gorgan, Iran. ²Ophthalmologist / Oculoplastic, Department of Ophthalmology, 5th Azar Hospital, Gorgan, Iran. ³Professor, Department of Microbiology, Golestan University of Medical Sciences, Gorgan, Iran. ⁴B.Sc in Laboratory Sciences, Department of Microbiology, Golestan University of Medical Sciences, Gorgan, Iran. ⁵Assistant Professor, Infectious Diseases Research Center, Department of Microbiology, Golestan University of Medical Sciences, Gorgan, Iran.

Abstract

Background and Objective: Pterygium is a fibrovascular lesion of the ocular surface with unknown origin, decrease in the vision. This study was done to evaluate the possible role of Epstein-Barr virus (EBV) in the formation of pterygia.

Methods: This case-control study was done on 50 tissue specimens of pterygium from the patients who underwent pterygium surgery as the case group and 10 conjunctival biopsy specimens of individuals without pterygium including the patients whom underwent cataract surgery, as controls. The evidence of EBV infection was tested by polymerase chain reaction (PCR).

Results: EBV was detected in three (6%) patients with pterygia. EBV was not detected in controls. There was not any significant correlation between pterygium and the presence of EBV.

Conclusion: According to this study, EBV virus is not associated with pterygium formation.

Keywords: Pterygium, Epstein-Barr virus, PCR

* **Corresponding Author:** Tabarraei A (Ph.D), E-mail: aligant@yahoo.com

Received 4 Nov 2013

Revised 23 Feb 2014

Accepted 24 Feb 2014