

تحقیقی

## اثر اتانول بر میزان تغییرات عروق ریز قشر مغز در موش‌های سوری صرعی شده تحت درمان با والپریک اسید

دکتر رحیم گل محمدی<sup>۱</sup>، دکتر محمد محمدزاده\*<sup>۲</sup>، دکتر اکبر پزهان<sup>۳</sup>

۱- دانشیار گروه علوم تشریحی، مرکز تحقیقات سلولی مولکولی، دانشکده پزشکی، دانشگاه علوم پزشکی سبزوار. ۲- استادیار گروه فیزیولوژی و فارماکولوژی، دانشکده پزشکی، مرکز تحقیقات سلولی مولکولی، دانشگاه علوم پزشکی سبزوار. ۳- دانشیار گروه فیزیولوژی و فارماکولوژی، دانشکده پزشکی، دانشگاه علوم پزشکی سبزوار.

### چکیده

**زمینه و هدف:** گزارش‌های متناقضی در خصوص اثر الکل بر تشنجات صرعی وجود دارد. این مطالعه به منظور تعیین اثر اتانول بر میزان تغییرات عروق ریز مغزی به روش ایمونوهیستوشیمی در موش‌های سوری صرعی شده با پنتلین تترازول تحت درمان با والپریک اسید انجام شد.

**روش بررسی:** در این مطالعه تجربی ۳۶ سر موش سوری به‌طور تصادفی در گروه‌های ۶ تایی تشنج (گروه اول): تزریق داخل صفاقی پنتلین تترازول (۳۷ mg/kg) یک روز در میان؛ گروه دوم (اتانول) (۱ gr/kg)؛ گروه سوم (والپریک اسید ۱۰۰ mg/kg + پنتلین تترازول ۳۷ mg/kg)؛ گروه چهارم (اتانول ۱ gr/kg و پنتلین تترازول ۳۷ mg/kg)؛ گروه پنجم (والپریک اسید ۱۰۰ mg/kg + پنتلین تترازول ۳۷ mg/kg + اتانول ۱ gr/kg) و گروه ششم (کنترل) قرار گرفتند. گروه‌های تجربی تحت درمان با والپرات اسید و یا اتانول، ۳۰ دقیقه قبل از هر بار تزریق پنتلین تترازول، به صورت داخل صفاقی والپرات اسید یا اتانول دریافت نمودند. اسلایدهای تهیه شده از مغز حیوانات با هماتوکسیلین اتوزین رنگ آمیزی شد. از هر گروه ۳۶ میدان میکروسکوپی انتخاب و شمارش عروقی انجام شد. با روش ایمونوهیستوشیمی آسیب سلول‌هایی اندوتلیال بررسی شد.

**یافته‌ها:** تعداد عروق ریز مغزی گروه‌های تجربی دوم، چهارم و پنجم نسبت به گروه کنترل افزایش معنی‌داری نشان داد ( $P < 0.05$ ). تغییرات آسیب‌شناسی عروق مغزی گروه چهارم به صورت ترومبوز عروق مغزی، حاشیه‌نشینی سلول‌های خونی در جدار اندوتلیوم عروق مغزی بود. تغییرات مورفولوژی در عروق و پرولیفراسیون سلول‌های اندوتلیال عروق مغزی گروه پنجم مشاهده شد. رنگ پذیری سلول‌های اندوتلیال عروق قشر مغز و از بین رفتن پیوستگی بین سلول‌های اندوتلیال عروق قشر مغز در گروه تجربی چهارم نسبت به سایر گروه‌های تجربی بیشتر مشاهده شد.

**نتیجه‌گیری:** تجویز اتانول توأم با پنتلین تترازول در موش‌های سوری سبب ترومبوز، انفیلتراسیون و آسیب عروق قشر مغز می‌گردد و تجویز همزمان والپریک اسید باعث کاهش تغییرات پاتولوژیک می‌گردد.

**کلید واژه‌ها:** پنتلین تترازول، والپرات سدیم، اتانول، عروق ریز، مغز

\* نویسنده مسؤول: دکتر محمد محمدزاده، پست الکترونیکی mohamad1353@gmail.com

نشانی: سبزوار، دانشگاه علوم پزشکی سبزوار، مرکز تحقیقات سلولی و مولکولی، تلفن ۰۵۷۱-۴۴۴۶۰۷۰، نمابر ۴۴۴۵۶۴۸  
وصول مقاله: ۹۱/۲/۱۱، اصلاح نهایی: ۹۲/۲/۲۲، پذیرش مقاله: ۹۲/۲/۲۴

### مقدمه

(۵). هرچند گزارش دقیقی در مورد میزان مصرف الکل توسط بیماران صرعی وجود ندارد؛ ولی سازمان‌های بهداشتی غرب از مصرف فزاینده حدود ۴۲ درصدی آن در بین نوجوانان خبر می‌دهند (۶). علی‌رغم این که مصرف الکل در دوران بارداری موجب اختلال تکامل بافت عصبی و طیف وسیعی از ناهنجاری جنینی می‌شود؛ ولی مصرف نوشیدنی‌های الکلی رو به ازدیاد است (۷). به طوری که در سال‌های بین ۲۰۰۳ تا ۲۰۰۸ میلادی یک افزایش معنی‌دار از ناهنجاری‌های جنینی توسط Morleo و همکارانش از انگلستان گزارش شد (۸). همچنین گزارشات جدید حاکی از اثر الکل بر اختلال عملکردی سدخونی مغزی حکایت

صرع یکی از رایج‌ترین اختلالات عصبی در انسان است که هنوز روش قطعی درمان آن شناخته نشده است. داروهای ضدصرع موجود فقط حدود ۴۰ درصد موارد تشنج را از بین می‌برند و در بقیه موارد فقط فراوانی وقوع تشنج‌ها کم می‌شود (۱). در رابطه با اثر مصرف الکل بر تشنجات صرعی گزارش‌های ضد و نقیضی وجود دارد؛ نظیر این که خوراندن الکل به موش‌ها باعث افزایش فرکانس وقوع تشنج می‌شود (۳و۲) یا این که اتانول اثر ضد تشنجی دارد (۴). گزارش‌هایی نیز حاکی از بی‌اثر بودن الکل بر تشنجات صرعی ایجاد شده ناشی از الکتروشوک و پنتلین تترازول منتشر شده است

جمعیه حیوان برداشته شد و مغز حیوان با دقت از داخل جمعیه خارج و در داخل ظرف فرمالین ۱۰ درصد قرار داده شد. پس از تعویض فرمالین پاساژ بافتی (Tissue processing) انجام شد. آبیگری بافتی (Dehydration) با درجات افزایش اتانل (۳۰، ۵۰، ۷۰، ۹۵، ۱۰۰ درصد؛ منظور از الکل ۱۰۰ درصد درجه خلوص الکل است) انجام شد. از گزین برای شفاف سازی استفاده گردید. قالب گیری (Embedding) با پارافین و مقطع گیری کروئال (عمودی) به صورت تصادفی سیستماتیک با میکروتوم انجام شد و پس از رنگ آمیزی با هماتوکسیلین و انوزین تهیه مقاطع به طور تصادفی اما سیستمیک انجام شد. به صورتی که اولین انتخاب به صورت تصادفی بود؛ سپس با فاصله منظم از اولین انتخاب، مقاطع دیگر تهیه گردید. ۳۶ میدان دید از هر گروه با میکروسکوپ نوری MotiC و نرم افزار Advanced motiC plus2 با بزرگ نما  $400\times$  بررسی و تصویربرداری شد. تعداد عروق در مساحتی به ابعاد  $8\times 8$  میلی متر مکعب شمارش شدند. همچنین مورفولوژی ساختار عروق ریز مغزی بررسی گردید. عروق ریز عروقی بودند که لایه قابل تشخیص عضلانی مشخصی در جدار رگ نداشتند (۲۳). شمارش عروق توسط دو نفر به صورت مجزا انجام و ثبت شد.

به صورت تصادفی بر روی تعدادی از مقاطع ۵ میکرونی تهیه شده از بافت مغزی پس از پارافین زدایی با استفاده از روش معمول آویدن - بیوتین - ایمونوپراکسیداز؛ ایمونوهیستوشیمی انجام شد. مراحل انجام کار دما و غلظت های آنتی بادی بر طبق دستور کیت انجام گرفت. بدین ترتیب برای ماسک زدایی محل شاخص های آنتی ژنیک نمونه ها از میکروویو و بافرسیترات استفاده شد. برای مهار فعالیت اندوژناز پراکسیداز به مدت ۳۰ دقیقه در محلول ۳ درصد آب اکسیژنه قرار داده شد و مجدداً ۵ بار بافر فسفات سالین لامها شستشو داده شد. با آنتی بادی اولیه (Primary rabbit anti-caspase 3 Novocastra liquid (NCL-caspase-3) روی لامها چکانده شد و با بافر فسفات سالین (PBS) شستشو داده شد. سپس از آنتی بادی ثانویه Novodetection kit Novocastra7 استفاده شد و از استرپتوآویدین متصل به HRP که قادر است دی آمینوبنزییدین (DAB) را اکسید کند؛ برای رنگ آمیزی سلول های اندوتلیال استفاده شد و با میکروسکوپ نوری بررسی و تصویر گرفته شد. سلول هایی که کمتر از ۱۰ درصد رنگ گرفتند؛ منفی قلمداد شدند و سلول هایی که بیش از ۱۰ درصد رنگ قهوه ای به خود گرفتند؛ مثبت در نظر گرفته شدند (۲۴ و ۲۵).

داده ها با استفاده از نرم افزار آماری SPSS-15 و آنالیز واریانس یک طرفه با استفاده از تست های Dunnett برای مقایسه میانگین گروه های تجربی با کنترل و تست Duncan با ضریب آلفای ۵ درصد برای میانگین داخل گروه های تجربی تجزیه و تحلیل شدند. سطح

دارد (۹). مصرف الکل در موش هایی که دوران پرنسفال را می گذارند؛ موجب اختلال تکاملی در عروق مغزی می شود (۱۰). الکل می تواند موجب کاهش عملکردی داروهای ضد صرع و در مواردی موجب بدتر شدن تشنج شود (۱۱). از طرف دیگر والپریک اسید (valproic acid: VPA) که یک داروی ضد صرع و کنترل کننده تشنج است؛ در متابولیسم فولات ها اثر می گذارد (۱۲ و ۱۳). والپریک اسید در مهار مرگ سلول های پیش ساز (Progenitor) تولید کننده نورون نقش دارد (۱۴). اتانول در محیط آزمایشگاهی رگزایی را در سلول های سرطانی کولون سبب شده (۱۵) و نیز صرع موجب رگزایی شده است (۱۶) و در مطالعاتی نقش مهاری والپرات سدیم در رگزایی دیده شده است (۱۷). برای بررسی ساختار عروق روش های مختلفی وجود دارد که می توان به مشاهده مستقیم عروق با میکروسکوپ نوری، الکترونی، مطالعه مولکولی و ایمونوهیستوشیمی اشاره نمود (۱۸). این مطالعه به منظور تعیین اثر اتانول بر میزان تغییرات عروق ریز مغزی به روش ایمونوهیستوشیمی در موش های سوری صرعی شده با پنتلین تترازول (PTZ) تحت درمان با والپریک اسید انجام شد.

### روش بررسی

این مطالعه تجربی روی ۳۶ سر موش سوری نژاد BALB/c تهیه شده از مؤسسه سرم سازی رازی مشهد در محدوده وزنی  $25\pm 3$  گرم در دانشکده پزشکی دانشگاه علوم پزشکی سبزوار در سال ۱۳۹۱ انجام شد.

پروتکل اخلاقی کار بر روی حیوانات رعایت شد. موش ها به طور تصادفی در ۶ گروه ۶ تایی قرار گرفتند. به طوری که هر یک از نمونه ها شانس مساوی برای انتخاب شدن در هر گروه را داشت. گروه ها شامل گروه اول (تشنج): دریافت کننده نرمال سالین ۳۰ دقیقه قبل از تزریق داخل صفاقی پنتلین تترازول ( $37\text{ mg/kg}$ ) یک روز در میان (هر ۴۸ ساعت) ۱۲ بار ( $20$  و  $19$ )؛ گروه دوم (اتانول) ( $1\text{ gr/kg}$ ) (Merck)؛ گروه سوم (والپریک اسید  $\text{mg/kg}$ )  $100 +$  پنتلین تترازول ( $37\text{ mg/kg}$ ) (۱۲)؛ گروه چهارم (اتانول  $\text{gr/kg}$ )  $100 +$  پنتلین تترازول ( $37\text{ mg/kg}$ )؛ گروه پنجم (والپریک اسید  $\text{mg/kg}$ )  $100 +$  پنتلین تترازول ( $37\text{ mg/kg}$ ) + اتانول ( $1\text{ gr/kg}$ ) و گروه ششم (کنترل) دریافت کننده نرمال سالین بود.

گروه های تجربی تحت درمان با والپرات اسید و یا اتانول، ۳۰ دقیقه قبل از هر بار تزریق پنتلین تترازول، به صورت داخل صفاقی والپرات اسید یا اتانول دریافت نمودند (۲۱ و ۲۲).

پس از گذشت ۲۴ ساعت از آخرین تزریق پنتلین تترازول در ابتدا حیوان بیهوش شد. بعد از باز کردن قفسه سینه عمل پرفیوژن از طریق بطن چپ توسط نرمال سالین و سپس ماده فیکساتیو فرمالین ۱۰ درصد صورت گرفت. پس از پرفیوژن کامل نسج نرم و اسکلت

جدول ۱: میانگین و انحراف معیار تعداد عروق ریز مغزی موش‌های سوری صرعی شده با پنتلین ترازول تحت درمان با والپرویک اسید در گروه‌های مورد مطالعه

حد پایین	حد بالا	میانگین و انحراف معیار	گروه‌های مورد مطالعه
۲/۰۵۳۱۷	۲/۰۱۳۹	۲/۱۵۷±۵/۳۳۴۳	پنتلین ترازول (۳۷ mg/kg) + نرمال سالین
۱/۸۶۸۸	۲/۵۳۱۲	۲/۲۰۰±۰/۹۶۶۰۶	* اتانول (۱ gr/kg)
۲/۱۵۷۲	۲/۸۷۱۴	۲/۱۰۰±۰/۹۰۷۴۹	* والپرویک اسید (۱۰۰ mg/kg) + پنتلین ترازول (۳۷ mg/kg)
۲/۱۱۹۰	۲/۰۷۵۵	۲/۵۱۴±۱/۰۳۹۵۵	* اتانول (۱ gr/kg) و پنتلین ترازول (۳۷ mg/kg)
۱/۰۵۰۶۸	۲/۰۳۶۰	۲/۴۸۵±۱/۰۶۷۴۷	* والپرویک اسید (۱۰۰ mg/kg) + پنتلین ترازول (۳۷ mg/kg) + اتانول (۱ gr/kg)
۱/۰۵۱۱۴	۲/۴۳۱۴	۱/۷۱۰±۱/۳۳۹۱۳	کنترل

\*  $P < 0.05$  در مقایسه با گروه کنترل

جدول ۲: فراوانی رنگ‌پذیری سلول‌های اندوتلیال عروق ریز مغزی موش‌های سوری صرعی شده با پنتلین ترازول تحت درمان با والپرویک اسید در گروه‌های مورد مطالعه

گروه‌های مورد مطالعه		مثبت (تعداد)	منفی (تعداد)
		(بیش از ۱۰ درصد)	(کمتر از ۱۰ درصد)
اول	پنتلین ترازول (۳۷ mg/kg) + نرمال سالین	۹	۱۱
دوم	اتانول (۱ gr/kg)	۱۲	۸
سوم	والپرویک اسید (۱۰۰ mg/kg) + پنتلین ترازول (۳۷ mg/kg)	۸	۱۲
چهارم	اتانول (۱ gr/kg) و پنتلین ترازول (۳۷ mg/kg)	۱۶	۴
پنجم	والپرویک اسید (۱۰۰ mg/kg) + پنتلین ترازول (۳۷ mg/kg) + اتانول (۱ gr/kg)	۱۴	۶
ششم	کنترل	۰	۲۰

تحت درمان با والپرویک اسید دیده نشد؛ ولی قطر لومن عروق مغزی این گروه بیشتر از حیوانات گروه کنترل بود (شکل ۴).

تغییرات مورفولوژی در عروق و پرولیفراسیون در سلول‌های آندوتلیال عروق مغزی گروه پنجم مشاهده شد؛ ولی ترموبوز عروقی دیده نشد (شکل ۵).

رنگ‌پذیری سلول‌های اندوتلیال عروق قشر مغز و از بین رفتن پیوستگی بین سلول‌های اندوتلیال عروق قشر مغز در گروه تجربی چهارم نسبت به سایر گروه‌های تجربی بیشتر مشاهده شد (شکل ۶). در حالی که این تغییرات در گروه کنترل مشاهده نشد (جدول ۲).

#### بحث

این مطالعه نشان داد که تجویز اتانول توأم با پنتلین ترازول در موش‌های صوری سبب ترمبوز، انفیلتراسیون و آسیب عروق قشر مغز می‌گردد و مصرف همزمان والپرویک اسید باعث کاهش تغییرات پاتولوژیک می‌گردد.

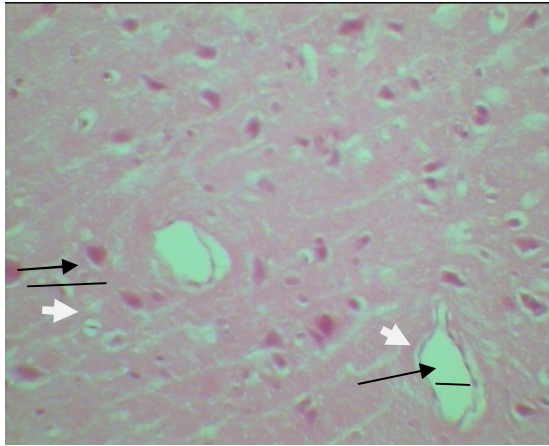
در مطالعه Shiu و همکاران بر روی سلول‌های آندوتلیال عروق مغزی انسان، الکل سبب اختلال عملکردی عروق و نیز موجب افزایش دیفوزیون محتویات خون از عرض غشای سلول‌های آندوتلیال عروق گردید (۲۶). در مطالعه حاضر در گروهی از موش‌ها که فقط الکل دریافت کردند؛ هرچند افزایش عروق ریز مغزی مشاهده شد؛ ولی واکنش‌های التهابی در آنها دیده نشد. در حالی که در موش‌های دریافت کننده الکل توأم با پنتلین ترازول، نه تنها افزایش عروق ریز دیده شد؛ بلکه واکنش‌های التهابی نیز

معنی‌داری همه آزمون‌ها کمتر از ۰/۰۵ در نظر گرفته شد.

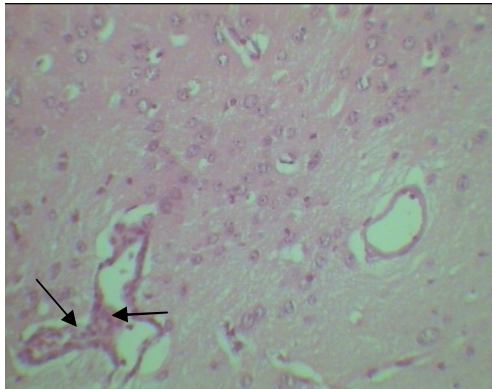
#### یافته‌ها

تعداد عروق ریز مغزی گروه‌های تجربی دوم (۲/۲۰۰±۰/۹۶۶۰۶) ( $P < 0.05$ )، تجربی چهارم (۲/۵۱۴±۱/۰۳۹۵۵) ( $P < 0.013$ ) و تجربی پنجم (۲/۴۸۵±۱/۰۶۷۴۷) ( $P < 0.018$ ) نسبت به کنترل (۱/۷۱۰±۱/۳۳۹۱۳) افزایش معنی‌داری نشان داد؛ اما این میزان در گروه‌های تجربی اول (۲/۱۵۷±۵/۳۳۴۳) و گروه تجربی سوم (۲/۱۰۰±۰/۹۰۷۴۹) در مقایسه با کنترل اختلاف آماری معنی‌داری نشان نداد. بین تعداد عروق ریز مغزی گروه تجربی سوم در مقایسه با گروه تجربی چهارم تغییرات آماری معنی‌دار یافت شد ( $P < 0.05$ ) (جدول یک).

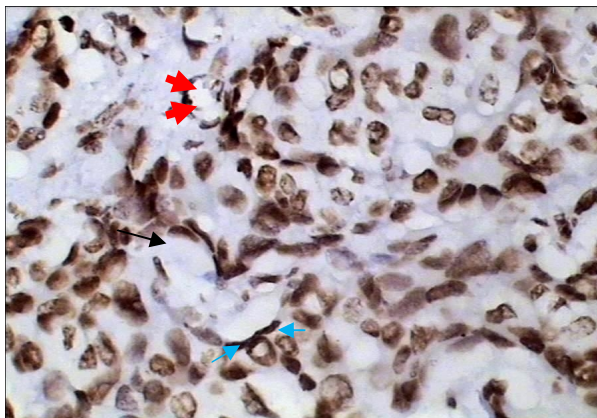
تغییرات آسیب‌شناسی عروق مغزی گروه چهارم نه تنها به صورت ترمبوز عروق مغزی مشاهده شد؛ بلکه حاشیه‌نشینی سلول‌های خونی در جدار اندوتلیوم عروق مغزی نیز قابل توجه بود (شکل یک). در حالی که این تغییرات در گروه کنترل مشاهده نشد. در بررسی بافت‌شناسی مقاطع میکروسکوپی تهیه شده از قشر مغز موش‌های گروه چهارم واکنش‌های التهابی یعنی انفیلتراسیون سلول‌های لنفوسیتی در بین نورون‌های قشر مغز مشاهده شد (شکل ۲). در موش‌های گروه اول (شکل ۳) و کنترل تغییرات مورفولوژی مشخصی در عروق مغزی مشاهده نشد. تغییرات مورفولوژی واضحی در جدار اندوتلیوم عروق حیوانات صرعی شده



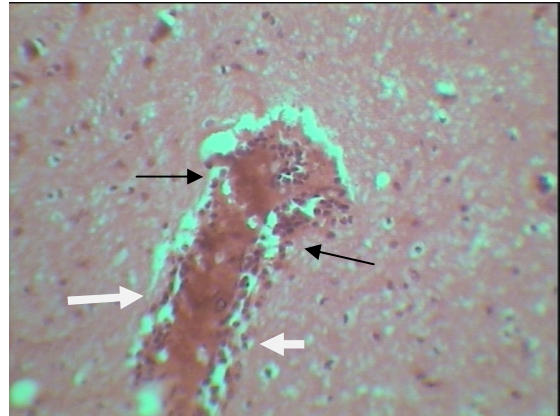
شکل ۴: مقطع کروئال ۵ میکرونی بافت مغزی گروه VPA PTZ+ با رنگ آمیزی هماتوکسیلین اتوزین پیکان‌های بلند مشکی لومن عروق و پیکان‌های سفید اندوتلیوم عروق مغز را نشان می‌دهند (افزایش قطر عروق مغز ۶۰۰µ- (بزرگ‌نمایی ۴۰۰×).



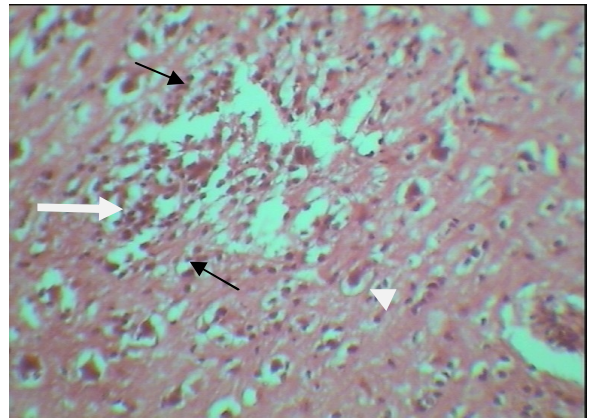
شکل ۵: مقطع کروئال ۵ میکرونی بافت مغز گروه اتانول+VPA PTZ+ با رنگ آمیزی هماتوکسیلین اتوزین پیکان‌ها انفیلتراسیون سلول اندوتلیال عروقی را در بافت مغزی نشان می‌دهند (بزرگ‌نمایی ۴۰۰×).



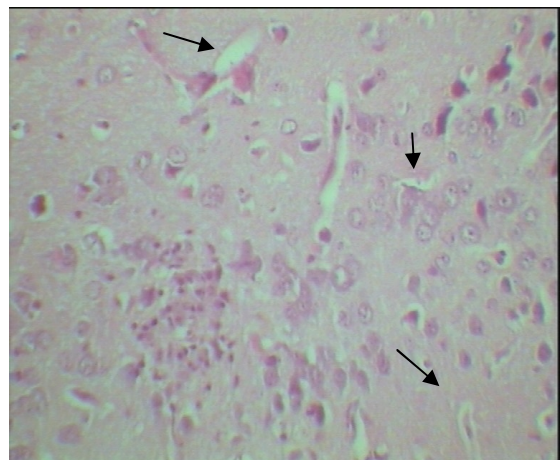
شکل ۶: مقطع ۵ میکرونی تهیه شده از بافت مغزی موش‌های گروه اتانول+PTZ. پیکان‌های قرمز لومن، پیکان‌های آبی سلول‌های اندوتلیال و پیکان بزرگ (مشکی) عدم پیوستگی موجود بین سلول‌های اندوتلیال را نشان می‌دهد. (رنگ آمیزی اختصاصی ایمونوهیستوشیمی، بزرگ‌نمایی ۴۰۰×)



شکل ۱: مقطع کروئال ۵ میکرونی بافت مغز در گروه اتانول+PTZ با رنگ آمیزی هماتوکسیلین اتوزین پیکان‌ها انفیلتراسیون سلول خونی و ترومبوز عروقی را در بین نورون‌ها نشان می‌دهند (بزرگ‌نمایی ۴۰۰×).



شکل ۲: مقطع کروئال ۵ میکرونی بافت مغز گروه اتانول+PTZ با رنگ آمیزی هماتوکسیلین اتوزین پیکان‌ها انفیلتراسیون سلول خونی را در بین نورون‌های قشر مغز نشان می‌دهد (بزرگ‌نمایی ۴۰۰×).



شکل ۳: مقطع کروئال ۵ میکرونی بافت مغز موش‌های گروه Saline+PTZ با رنگ آمیزی هماتوکسیلین اتوزین پیکان‌ها لومن و اندوتلیوم عروق مغز را نشان می‌دهند. (بزرگ‌نمایی ۴۰۰×)

ولی نتایج تقریباً همخوان است.

بیماران مبتلا به صرع لوب تمپورال کاهش دانسیته فیبرهای عصبی را در مقایسه با گروه کنترل نشان داده اند و بالعکس در بیماران صرعی یک افزایش در رشته‌های عصبی ناحیه لیمبیک ایجاد می‌شود (۳۰). لذا می‌توان گفت اگر در صورت کنترل نشدن بیماری صرع به مرگ منجر گردد؛ حداقل اختلال عملکردی را موجب می‌شود. در مورد اثرات والپریک اسید روی مرگ سلولی اطلاعات ضد و نقیضی وجود دارد (۳۱ و ۳۲). در مطالعه‌ای مصرف این دارو در خرگوش توأم با ویتامین C سبب کاهش اجسام آپوپتیک گردید (۳۱). از طرفی مطالعه دیگری نشان داد که اگر والپریک اسید زیاد مصرف شود؛ موجب القای آپوپتوز در نورون‌های هیپوکامپ می‌گردد (۳۲). لذا توصیه می‌شود این دارو با اسیداسکوربیک مصرف شود تا این عارضه هم به حداقل ممکن برسد.

علی‌رغم مزیت‌های والپریک اسید، این دارو و الکل جزء ترکیبات تراژدیکنیک هستند و نباید تحت هیچ شرایطی در دوران بارداری مصرف شوند. طیف وسیعی از ناهنجاری مغزی و قلبی در جنین در اثر استفاده از اتانول و والپریک اسید گزارش شده است (۳۳ و ۳۴). با توجه به این که والپریک اسید یک داروی ضدصرع مهم است؛ پیشنهاد می‌شود برای شناخت بیشتر اثرات این دارو بر روی عروق قشر مغزی در حیوانات صرعی شده مطالعات سلولی و مولکولی بیشتری انجام شود.

### نتیجه‌گیری

این مطالعه نشان داد که تجویز اتانول توأم با پنتلین تترازول در موش‌های سوری سبب ترمبوز، انفیلتراسیون و آسیب عروق قشر مغز می‌گردد و تجویز همزمان والپریک اسید باعث کاهش تغییرات پاتولوژیک می‌گردد.

### تشکر و قدردانی

این مقاله حاصل طرح تحقیقاتی مصوب (شماره ۳۸۸۰۱۰۱۰۵) دانشگاه علوم پزشکی سبزوار بود و با حمایت مالی آن معاونت به انجام رسید. بدین وسیله از آقایان دکتر حمیدرضا جلیلیان و دکتر محمدحسن رخشانی صمیمانه سپاسگزاری می‌نمایم.

### References

1. Delgado-Escueta AV, Wilson WA, Olsen RW, Porter RJ. New waves of research in the epilepsies: crossing into the third millennium. *Adv Neurol*. 1999;79:3-58.
2. Scorza FA, Arida RM, Cysneiros RM, Priel MR, de Albuquerque M, Cavalheiro EA. The effects of alcohol intake and withdrawal on the seizures frequency and hippocampal morphology in rats with epilepsy. *Neurosci Res*. 2003 Nov;47(3):323-8.
3. Hsieh CL, Chang CH, Chiang SY, Li TC, Tang NY, Pon CZ, et al. Anticonvulsive and free radical scavenging activities of vanillyl alcohol in ferric chloride-induced epileptic seizures in Sprague-Dawley rats. *Life Sci*. 2000;67(10):1185-95.
4. Fischer W. Influence of ethanol on the threshold for electroshock-induced seizures and electrically-evoked

مشاهده گردید که نشان می‌دهد سد خونی مغزی در اثر مصرف توأم الکل و پنتلین تترازول آسیب‌پذیرتر است. برخی مطالعات آسیب‌های سلولی ناشی از اتانول را به القای آنزیم‌ها مربوط می‌دانند که در واکنش‌های اکسیداتیو مانند P450-2E1 فعال می‌شوند. اگرچه چگونگی اثر الکل بر روی سلول‌های آندوتلیال عروق مغز هنوز به طور کامل شناخته نشده است؛ ولی به نظر می‌رسد که افزایش واکنش‌های استرسی در آندوتلیال عروق مغز منجر به اختلال عملکردی سدخونی مغزی می‌گردد (۲۷). با توجه به این که در مطالعه حاضر اثر اتانول در حیوانات صرعی شده با پنتلین تترازول شدیدتر از گروه دریافت کننده اتانول تنها بود؛ اثر هم‌افزایی این دو مطالعات بیشتری را می‌طلبد.

در مطالعه Haorah و همکاران اتانول از طریق اختلال در گیرنده‌های تری‌فسفات موجب آزاد شدن کلسیم گردید که می‌تواند چاشنی مرگ نرونی را به دنبال داشته باشد (۲۷). در مطالعه حاضر در موش‌های سوری دریافت کننده توأم پنتلین تترازول، اتانول و والپریک اسید واکنش‌های التهابی مشاهده نشد. لذا می‌توان گفت که والپریک اسید تا حدی در پیشگیری یا ترمیم آسیب آندوتلیال عروقی ناشی از الکل موثر بوده است. مطالعه Shang و همکاران نشان داد که والپریک اسید موجب کاهش سیتوکینازهای می‌شود که در واکنش‌های التهابی نقش دارند (۱۲). این مطالعه با تحقیق حاضر هم‌خوانی دارد. در همین راستا Hrebackova و همکاران نشان دادند والپریک اسید برای درمان بیماران بدخیم به عنوان یک داروی مناسب ضد تومور عمل می‌کند (۲۸).

در مطالعه حاضر میانگین عروق ریز مغزی در حیوانات دریافت کننده توأم اتانول و پنتلین تترازول بیشتر از گروه دریافت کننده توأم پنتلین تترازول و والپریک اسید بود. لذا می‌توان گفت اتانول در رگزایی نقش دارد. در حالی که والپریک اسید نقش مهارری در رگزایی دارد. در مطالعه Osuka و همکاران والپریک اسید از طریق مهار عوامل رشد موجب کاهش رگزایی در تومورهای گلیوما گردید (۲۹). هر چند نوع مطالعه Osuka و همکاران (۲۹) با مطالعه ما متفاوت است زیرا مطالعه حاضر روی حیوانات صرعی انجام شده؛

hippocampal afterdischarges. *J Neural Transm*. 2005 Sep; 112(9):1149-63.

5. Kozan R, Ayyildiz M, Yildirim M, Agar E. The effects of ethanol intake and withdrawal on penicillin-induced epileptiform activity in rats. *Brain Res Bull*. 2006 Dec;71(1-3):111-5.

6. Banken JA. Drug abuse trends among youth in the United States. *Ann N Y Acad Sci*. 2004 Oct;1025:465-71.

7. Jaatinen P, Rintala J. Mechanisms of ethanol-induced degeneration in the developing, mature, and aging cerebellum. *Cerebellum*. 2008;7(3):332-47.

8. Morleo M, Woolfall K, Dedman D, Mukherjee R, Bellis MA, Cook PA. Under-reporting of foetal alcohol spectrum disorders: an analysis of hospital episode statistics. *BMC Pediatr*. 2011

Feb;11:14.

9. Faria A, Pestana D, Teixeira D, Azevedo J, De Freitas V, Mateus N, et al. Flavonoid transport across RBE4 cells: A blood-brain barrier model. *Cell Mol Biol Lett*. 2010 Jun;15(2):234-41.

10. Jégou S, El Ghazi F, de Lendeu PK, Marret S, Laudenbach V, Uguen A, et al. Prenatal alcohol exposure affects vasculature development in the neonatal brain. *Ann Neurol*. 2012 Dec;72(6):952-60.

11. Leach JP, Mohanraj R, Borland W. Alcohol and drugs in epilepsy: pathophysiology, presentation, possibilities, and prevention. *Epilepsia*. 2012 Sep;53(Suppl 4):48-57.

12. Shang Y, Jiang YX, Ding ZJ, Shen AL, Xu SP, Yuan SY, et al. Valproic acid attenuates the multiple-organ dysfunction in a rat model of septic shock. *Chin Med J (Engl)*. 2010 Oct;123(19):2682-7.

13. Leng Y, Liang MH, Ren M, Marinova Z, Leeds P, Chuang DM. Synergistic neuroprotective effects of lithium and valproic acid or other histone deacetylase inhibitors in neurons: roles of glycogen synthase kinase-3 inhibition. *J Neurosci*. 2008; 28(10):2576-88.

14. Go HS, Seo JE, Kim KC, Han SM, Kim P, Kang YS, et al. Valproic acid inhibits neural progenitor cell death by activation of NF-κB signaling pathway and up-regulation of Bcl-XL. *Biomed Sci*. 2011; 18(1): 48.

15. Wang L, Son YO, Ding S, Wang X, Hitron JA, Budhbraja A, et al. Ethanol enhances tumor angiogenesis in vitro induced by low-dose arsenic in colon cancer cells through hypoxia-inducible factor 1 alpha pathway. *Toxicol Sci*. 2012 Dec;130(2):269-80.

16. Rigau V, Morin M, Rousset MC, de Bock F, Lebrun A, Coubes P. Angiogenesis is associated with blood-brain barrier permeability in temporal lobe epilepsy. *Brain*. 2007; 130(7):1942-56.

17. Isenberg JS, Jia Y, Field L, Ridnour LA, Sparatore A, Del Soldato P, et al. Modulation of angiogenesis by dithiolethione-modified NSAIDs and valproic acid. *Br J Pharmacol*. 2007 May;151(1):63-72.

18. Kaya M, Becker AJ, Gürses C. Blood-brain barrier, epileptogenesis, and treatment strategies in cortical dysplasia. *Epilepsia*. 2012 Nov;53(Suppl 6):31-6.

19. Fischer W, Kittner H. Influence of ethanol on the pentylentetrazol-induced kindling in rats. *J Neural Transm*. 1998; 105:1129-42.

20. Atapour N, Kalantaripour TP, Nourpanah M, Niazi M. Chemical kindling and seizure susceptibility in morphine dependent rats. *Eur Neuropsychopharmacol*. 2000 Dec;10(6):483-7.

21. Borowicz KK, Czuczwar SJ. Effect of some convulsants on the protective activity of loreclezole and its combinations with valproate or clonazepam in amygdala-kindled rats. *Pol J Pharmacol*. 2003 Sep-Oct;55(5):727-33.

22. Williams AJ, Tortella FC, Lu XM, Moreton JE, Hartings JA. Antiepileptic drug treatment of nonconvulsive seizures induced by experimental focal brain ischemia. *J Pharmacol Exp Ther*. 2004 Oct;311(1):220-7.

23. Long MY, Li HH, Xu JY, Lai DM, Weng ZH. [Inhibitory effects of transfection of arresten gene on liver metastasis from colorectal cancer in nude mice]. *Ai Zheng*. 2008 Oct;27(10):1039-43. [Article in Chinese]

24. Claire RC, Steven WF, Giles JT, Mark AH. Immunohistochemical measurement of endothelial cell apoptosis and proliferation in formalin-fixed, paraffin-embedded human cancer tissue. *Angiogenesis*. 2006;9:193-200.

25. Otilia Z, Felix MB, Mihaela C, Alexandru VC. Immunohistochemical localization of caspase-3, caspase-9 and Bax in U87 glioblastoma xenografts. *J Mol Hist*. 2008;39:561-9.

26. Shiu C, Barbier E, Di Cello F, Choi HJ, Stins M. HIV-1 gp120 as well as alcohol affect blood-brain barrier permeability and stress fiber formation: involvement of reactive oxygen species. *Alcohol Clin Exp Res*. 2007; 31(1): 130-7.

27. Haorah J, Knipe B, Leibhart J, Ghorpade A, Persidsky Y. Alcohol-induced oxidative stress in brain endothelial cells causes blood-brain barrier dysfunction. *J Leukoc Biol*. 2005 Dec;78(6):1223-32.

28. Hrebackova J, Hrabeta J, Eckschlager T. Valproic acid in the complex therapy of malignant tumors. *Curr Drug Targets*. 2010; 11(3): 361-79.

29. Osuka S, Takano S, Watanabe S, Ishikawa E, Yamamoto T, Matsumura A. Valproic acid inhibits angiogenesis in vitro and glioma angiogenesis in vivo in the brain. *Neurol Med Chir (Tokyo)*. 2012;52(4):186-93.

30. Bonilha L, Nesland T, Martz GU, Joseph JE, Spampinato MV, Edwards JC, et al. Medial temporal lobe epilepsy is associated with neuronal fibre loss and paradoxical increase in structural connectivity of limbic structures. *J Neurol Neurosurg Psychiatry*. 2012 Sep;83(9):903-9.

31. Dai Y, Chen J, Li H, Li S, Chen J, Ding Y, et al. Characterizing the effects of VPA, VC and RCCS on rabbit keratocytes onto decellularized bovine cornea. *PLoS One*. 2012;7(11):e50114.

32. Wang C, Luan Z, Yang Y, Wang Z, Cui Y, Gu G. Valproic acid induces apoptosis in differentiating hippocampal neurons by the release of tumor necrosis factor-α from activated astrocytes. *Neurosci Lett*. 2011 Jun;497(2):122-7.

33. Yochum CL, Dowling P, Reuhl KR, Wagner GC, Ming X. VPA-induced apoptosis and behavioral deficits in neonatal mice. *Brain Res*. 2008; 1203: 126-32.

34. Malone M, Koren G. Alcohol-induced behavioural problems in fetal alcohol spectrum disorders versus confounding behavioural problems. *J Popul Ther Clin Pharmacol*. 2012;19(1):e32-40.

Original Paper

## Effect of ethanol on microvascular alterations in the brain cortex of epileptic mice treated by valporic acid

Golmohammadi R (PhD)<sup>1</sup>, Mohammad-Zadeh M (PhD)\*<sup>2</sup>, Pejhan A (PhD)<sup>3</sup>

<sup>1</sup>Associate Professor, Department of Anatomy, Cellular and Molecular Research Center, Sabzevar University of Medical Sciences, Sabzevar, Iran. <sup>2</sup>Assistant Professor, Department of Physiology, Cellular and Molecular Research Center, Sabzevar University of Medical Sciences, Sabzevar, Iran. <sup>3</sup>Associate Professor, Department of Physiology, Sabzevar University of Medical Sciences, Sabzevar, Iran.

---

### Abstract

**Background and Objective:** Antiepileptic drugs can partially control or achieve the convulsion. There are controversial issues about the use and effect of ethanol to control epileptic convulsion seizures. This study was done to determine the effect of ethanol on microvascular alterations in the brain cortex of epileptic mice treated by valporic acid (VPA).

**Materials and Methods:** In this experimental study, 36 BALB/c mice were allocated randomly into six groups including: 1-PTZ (Pentylentetrazol), 2- Ethanol, 3- VPA+ PTZ, 4- ethanol + PTZ, 5-ethanol+VPA+ PTZ and control groups. The animal brains were excluded and stained by Hematoxylin and eosin. Thirty-six optical microscopic field from each group were selected and microvascular count were determined. Immunohistochemical method was used for detection of injuries in the vascular brain tissue.

**Results:** Mean number of brain microvascular cortex significantly increased in PTZ+ethanol and PTZ+ethanol+VPA groups in compare to controls ( $P<0.05$ ). Infiltration and thrombophlebitis were observed in vessels and cortical brain tissues in mice which received ethanol and PTZ. Proliferations in endothelial vascular cells were seen in PTZ and VPA+ethanol groups. Immunohistochemical method showed the endothelial cells of PTZ+ethanol groups were more stained in compare to the other experimental groups.

**Conclusion:** Ethanol + PTZ cause cellular infiltration and damage to the cortical brain vessels although VPA reduces histological alterations.

**Keywords:** Pentylentetrazol, Valporic acid, Ethanol, Microvascular, Brain

---

\* Corresponding Author: Mohammad-Zadeh M (PhD), E-mail: Mohamad1353@gmail.com

Received 30 April 2012

Revised 12 May 2013

Accepted 14 May 2013