

## اثر امواج مایکروویو تلفن همراه بر ساختار هیستولوژیک اعضاء احشایی موش صحرایی

دکتر قاسم فرجانی کیش\*<sup>۱</sup>، دکتر شیرزاد اسماعیلی ثانی<sup>۲</sup>

۱- استادیار، گروه پاتوبیولوژی، دانشکده دامپزشکی، دانشگاه لرستان، خرم آباد، ایران.

۲- استادیار، گروه علوم درمانگاهی، دانشکده دامپزشکی، واحد ارومیه، دانشگاه آزاد اسلامی، ارومیه، ایران.

### چکیده

**زمینه و هدف:** کاربرد روزافزون دستگاه‌های مولد امواج الکترومغناطیس در زندگی روزمره باعث نگرانی‌های بسیاری در ارتباط با اثر این امواج بر سلامت انسان شده است. این مطالعه به منظور تعیین اثر امواج مایکروویو تلفن همراه بر ساختار هیستولوژیک ریه، قلب، کبد، پانکراس و مغز موش صحرایی انجام شد.

**روش بررسی:** این مطالعه تجربی روی ۸۰ سر موش صحرایی نر نابالغ نژاد ویستار با وزن تقریبی ۱۴۰-۱۰۰ گرم و سن ۶-۵ هفته انجام شد. موش‌ها به صورت تصادفی در ۴ گروه ۲۰ تایی شامل یک گروه کنترل و سه گروه تجربی قرار گرفتند. گروه کنترل در معرض امواج قرار نگرفتند. گروه‌های تجربی به مدت ۱، ۲، ۳ ماه روزانه ۵ ساعت در معرض امواج ناشی از تلفن همراه قرار گرفتند. در نهایت پس از تشریح موش‌ها از بافت‌های ریه، قلب، کبد، پانکراس و مغز نمونه‌برداری انجام شد. مقاطع با ضخامت ۵ میکرونی تهیه و پس از رنگ‌آمیزی هماتوکسیلین - انوزین با میکروسکوپ نوری ارزیابی شدند.

**یافته‌ها:** تغییرات بافتی از جمله ادم، ارتشاح سلول‌های آماسی، دژنراسیون سلول‌های ریه و دژنراسیون و نکروز انعقادی خفیف سلول‌های عضلانی میوکارد قلب مشاهده شد. در کبد، اتساع وریدهای مرکزی و سینوزوئیدهای کبد و واکونله شدن هپاتوسیت‌ها و همچنین نفوذ سلول‌های آماسی تک‌هسته‌ای مشاهده شد. تغییرات بافتی پانکراس و مغز در تمامی گروه‌های مورد آزمایش محدود بود. تغییرات در نمونه‌های بافتی گروه‌هایی که مدت زمان بیشتری در معرض امواج قرار داشتند؛ بیشتر بود.

**نتیجه‌گیری:** امواج حاصل از تلفن همراه بسته به مدت زمان مورد استفاده می‌تواند اثر تخریبی روی بافت‌های بدن داشته باشد.

**کلید واژه‌ها:** امواج مایکروویو، تلفن همراه، کبد، ریه، مغز، پانکراس، موش صحرایی

\* نویسنده مسؤول: دکتر قاسم فرجانی کیش، پست الکترونیکی farjanikish.gh@lu.ac.ir

نشانی: لرستان، خرم آباد، کمالوند، دانشگاه لرستان، دانشکده دامپزشکی، گروه پاتوبیولوژی، کدپستی ۶۸۱۵۱۴۴۳۱۶، تلفن و نمابر ۰۶۶-۳۳۱۲۰۱۰۹

وصول مقاله: ۱۳۹۴/۱۱/۱۱، اصلاح نهایی: ۱۳۹۵/۷/۲۵، پذیرش مقاله: ۱۳۹۵/۷/۲۷

### مقدمه

امواج مایکروویو بخشی از طیف امواج الکترومغناطیس است که دامنه فرکانس آن از ۳۰۰ مگاهرتز تا ۳۰۰ گیگاهرتز متغیر بوده و طول موج آن از یک میلی‌متر تا یک متر متغیر است (۱). امواج مایکروویو اساس کارکرد تلفن‌های همراه است که بر پایه قوانین فیزیک و انرژی امواج الکترومغناطیس استوار است. میدان‌های الکترومغناطیسی سبب اختلال در ساختار ژنتیکی سلول‌ها و تمایز سلولی شده و باعث تغییر در ساختمان کروموزوم و کروماتین می‌گردند (۲). این امواج دارای اثرات بیولوژیکی بوده و سبب تخریب DNA و آسیب به مواد ژنتیکی می‌شوند. همچنین میدان‌های الکترومغناطیسی بر بسیاری از پدیده‌های حیاتی از جمله افزایش عمومی درجه حرارت بدن، اثر روی رشد و نمو و تمایز سلولی، اختلالات هورمونی، تغییر غلظت رادیکال‌های آزاد نیز موثرند

(۳،۴). امواج ساطع شده از تلفن‌های همراه با فرکانس متوسط حدوداً تا یک گیگاهرتز در این محدوده فرکانس قرار دارند (۴). بر اثر تابش این امواج روی مولکول‌ها انرژی آن جذب مولکول شده و سبب تغییر ارتعاش مولکول و یا تغییر درجه حرارت آن می‌شود. شناسایی اثرات زیستی امواج مایکروویو پیچیده و بحث برانگیز است و شواهدی وجود دارد که نشان می‌دهد این امواج بر حسب شدت تابش و فرکانس مدت تابش، اثرات زیستی مختلفی در مولکول‌های تحت تابش ایجاد می‌کنند (۵). امواج با تغییر در عملکرد و یا مراحل عملکردی سلول‌ها، پاسخ‌های متنوعی را در موجودات زنده القاء می‌کنند که از آن جمله می‌توان به اثر بر روی تکثیر و تمایز سلولی، اختلال در چرخه سلولی، القا مرگ برنامه‌ریزی شده، اختلال در ارتباطات بین سلولی، رونویسی دزوکسی ریبونوکلیک اسید، بیان ژن، افزایش بروز تخریب DNA،

ایجاد امواج، تلفن همراه در حالت مکالمه قرار داده شد. اطراف قفس‌ها با ورق آلومینیومی پوشانده شد تا امواج به صورت متمرکز در محیط داخلی قفس باشد. پس از اتمام دوره‌های زمانی موردنظر، موش‌ها با استفاده از پنبه آغشته به کلروفورم بیهوش و از طریق نخاعی کردن کشته و سپس تشریح شدند. برای مطالعه هیستوپاتولوژی، به وسیله قیچی و پنس، پوست ناحیه محوطه شکمی در امتداد خط میانی بدن برش داده شد و پس از شکافتن دیافراگم، قفسه سینه و محوطه شکمی و خارج کردن ریه‌ها، قلب، کبد و پانکراس، شستشوی آنها با سرم فیزیولوژی انجام گردید. سپس با شکافتن استخوان‌های جمجمه بافت مغز به آرامی جدا شد. نمونه‌های موردنظر با استفاده از فرمالین بافر ۱۰ درصد فیکس شدند. مراحل آماده‌سازی بافت شامل آبگیری با استفاده از الکل‌های با درجه صعودی انجام شد. پس از آن مرحله شفاف‌سازی با استفاده از گزلیول و خارج کردن الکل انجام گردید. در نهایت مرحله آغشتگی و قالب‌گیری با استفاد از پارافین مذاب انجام شد. پس از تهیه برش‌های ۴ تا ۵ میکرونی از قالب‌ها، رنگ آمیزی هماتوکسیلین - ائوزین (H&E) انجام و به وسیله میکروسکوپ نوری مورد مطالعه قرار گرفت. تغییرات بافتی با استفاده از متغیرهایی مانند دجنراسیون، واکوئله شدن و نکروز سلول‌ها، نفوذ سلول‌های التهابی، پرخونی عروق و ادم بافتی با درجه بندی صفر (فاقد تغییر بافتی)، یک (تغییرات خفیف)، دو (تغییرات متوسط) و سه (تغییرات شدید) ارزیابی گردید.

#### یافته‌ها

**تغییرات هیستوپاتولوژیک ریه:** تغییرات بافتی در گروه تجربی یک شامل ادم خفیف ریه، هیپرمی برخی عروق ریه و ارتشاح محدود سلول‌های آماسی بود. تغییرات بافتی در گروه تجربی دو شدیدتر از گروه تجربی یک و شامل دژنراسانس گسترده سلول‌های آلوئول‌ها و برونیکیول‌ها، التهاب دور عروقی و نفوذ سلول‌های آماسی بود (شکل یک). تغییرات بافتی در گروه تجربی سه بیانگر ادم، نکروز و دژنراسانس شدید سلول‌های پنومونوسیت، نفوذ کانونی و منتشر سلول‌های آماسی بود (شکل ۲).

**تغییرات هیستوپاتولوژیک قلب:** تغییرات بافتی قلب شامل دژنراسیون خفیف سلول‌های عضلانی میوکارد و هیپرمی برخی عروق قلب بود که در گروه تجربی سه نسبت به گروه‌های تجربی اول و دوم شدیدتر بود (شکل ۳).

**تغییرات هیستوپاتولوژیک کبد:** تغییرات بافتی در گروه تجربی یک شامل اتساع وریدهای مرکزی و سینوزوئیدهای کبد و واکوئله شدن خفیف هپاتوسیت‌ها بود (شکل ۴). این تغییرات در گروه تجربی دو شدیدتر از گروه تجربی یک بود. واکوئله شدن سلول‌ها گسترده‌تر بود و نفوذ سلول‌های آماسی تک‌هسته ای نیز مشاهده گردید. در گروه تجربی سه تغییرات بافتی بیانگر نکروز و واکوئله

تولید رادیکال‌های آزاد و تغییر در فعالیت‌های آنزیمی آنتی‌اکسیدانی اشاره نمود (۸-۶). تابش میدان‌های مغناطیسی تولید شده توسط تلفن همراه به صورت حرارتی و غیرحرارتی بر سیستم‌ها و اندام‌های مختلف اثر گذارند. امواج تلفن همراه حتی با چگالی توان کمتر از حد مجاز (یک میلی‌وات بر سانتی‌متر مربع) می‌تواند باعث بروز علائمی مانند سردرد، احساس گرما در گوش، ضعف حافظه و احساس خستگی گردد (۹). با وجود پیشرفت‌های بسیار زیاد تکنولوژی در زمینه امواج، اثر آنها بر بیولوژی بافت‌ها، جزو بحث برانگیزترین موضوعات است. در مطالعه Company و همکاران امواج ناشی از تلفن همراه باعث تغییر در ساختار ارگان‌های کبد، ریه و کلیه گردید (۳). اکثر تحقیقات انجام شده در زمینه اثر امواج بر ساختار و عملکرد بافتی بیانگر اثر مخرب امواج و میدان‌های الکترومغناطیسی حاصل از تلفن همراه بر عملکرد و بافت‌شناسی موجودات زنده است (۳ و ۱۳-۱۰). اگرچه اثر امواج در مطالعاتی بررسی شده؛ اما بیشتر این تحقیقات در بازه زمانی کوتاه (۱۲-۱۰) و یا دو دوره زمانی (۱۳) انجام شده است. علاوه بر این، اثر امواج بر ساختار و عملکرد یک بافت یا ارگان خاص به تنهایی مورد ارزیابی قرار گرفته است. این مطالعه به منظور تعیین اثر امواج مایکروویو تلفن همراه بر ساختار هیستولوژیک ریه، قلب، کبد، پانکراس و مغز موش صحرایی انجام شد.

#### روش بررسی

این مطالعه تجربی روی ۸۰ سر موش صحرایی نر نابالغ نژاد ویستار با وزن تقریبی ۱۴۰-۱۰۰ گرم و سن ۶-۵ هفته در دانشکده دامپزشکی دانشگاه آزاد اسلامی واحد ارومیه طی سال ۱۳۹۴ انجام شد.

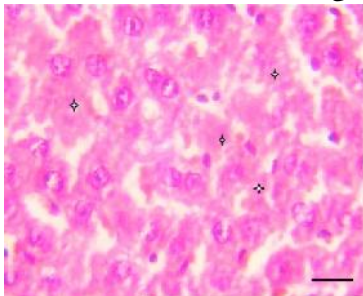
در تمام طول آزمایش اصول اخلاقی مراقبت از حیوانات و نحوه کار با حیوانات آزمایشگاهی مدنظر قرار گرفت. ابتدا موش‌ها توزین و در گروه‌های با میانگین وزنی تقریباً یکسان تقسیم‌بندی شدند. حیوانات در طول مدت آزمایش تحت شرایط استاندارد (۱۲ ساعت روشنایی - تاریکی و درجه حرارت ۲۲ تا ۲۵ درجه سانتی‌گراد) و در قفس‌های مخصوص نگهداری شدند. همچنین آب و غذا به میزان کافی در اختیار موش‌ها قرار داشت. موش‌ها به مدت دو هفته در شرایط یکسان محیطی برای سازگاری با محیط قرار گرفتند.

حیوانات به صورت تصادفی در ۴ گروه ۲۰ تایی شامل یک گروه کنترل و سه گروه تجربی قرار گرفتند. برای گروه کنترل مداخله‌ای انجام نشد. گروه‌های تجربی یک، دو و سه به ترتیب به مدت یک ماه، دو ماه و سه ماه در معرض امواج تلفن همراه قرار گرفتند. گروه‌های تجربی هر روز ۲۰ بار و هر بار ۱۵ دقیقه در معرض امواج قرار گرفتند. برای ایجاد امواج مایکروویو از گوشی تلفن همراه مارک نوکیا مدل ۱۲۰۰ (تولید کننده امواج با فرکانس ۹۰۰ مگاهرتز) که به قفس‌ها متصل گردید؛ استفاده شد. به منظور

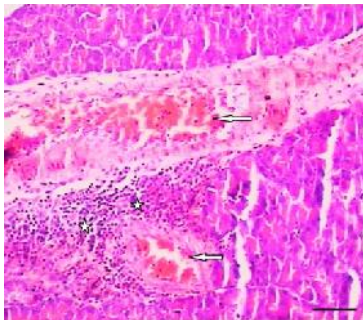
مهم ترین تغییرات بافتی بودند که در گروه تجربی سه، مشاهده گردید (شکل ۶).

تغییرات بافتی پانکراس در گروه های تجربی یک و دو چندان قابل ذکر نبود. در مورد بافت های مغز، دژنراسانس سلول های نورون در گروه تجربی سه مشاهده شد (شکل ۷).

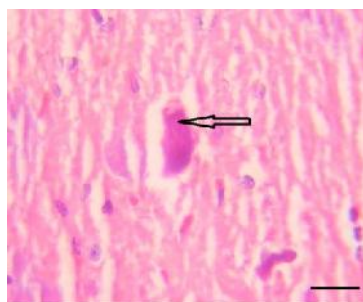
به طور کلی شدت تغییرات در نمونه های بافتی موش های گروه تجربی سه نسبت به گروه های تجربی اول و دوم بیشتر بود. همچنین تغییرات بافتی نمونه های گروه تجربی دوم نسبت به گروه تجربی اول بیشتر بود. در نمونه های گروه کنترل، هیچگونه تغییرات هیستوپاتولوژیکی مشاهده نشد.



شکل ۵: نکروز (ستاره ها) و واکونله شدن سلول های هیپاتوسیت، اتساع و پرخونی سینوزوئیدهای کبد گروه تجربی سه (تغییرات شدید) (رنگ آمیزی H&E، Scale bar: 25 μm)



شکل ۶: پرخونی عروق (نوک پیکان ها) و نفوذ سلول های التهابی به بافت پانکراس (ستاره ها) گروه تجربی سه (تغییرات شدید) (رنگ آمیزی H&E، Scale bar: 200 μm)

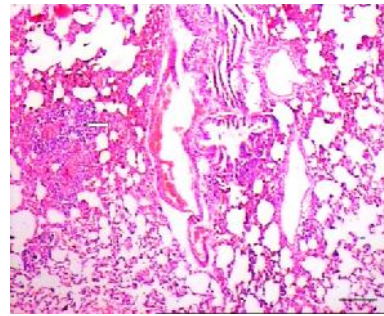


شکل ۷: دژنراسانس سلول های نورون مغز گروه تجربی سه (تغییرات شدید) (رنگ آمیزی H&E، Scale bar: 25 μm)

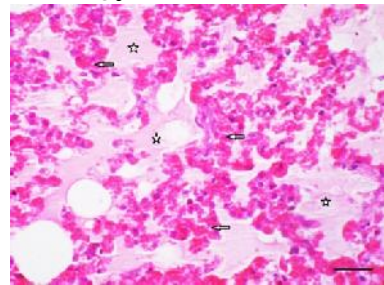
### بحث

با توجه به نتایج مطالعه حاضر میدان الکترومغناطیسی حاصل از تلفن همراه باعث تغییرات پاتولوژیک سلول ها در بافت های مختلف موش صحرائی گردید.

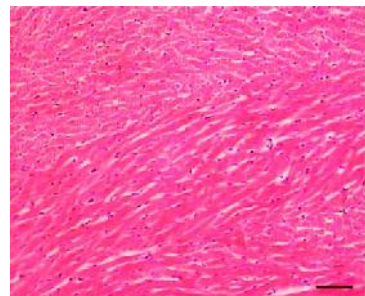
شدن شدید سلول های هیپاتوسیت، اتساع و پرخونی سینوزوئیدهای کبد، نفوذ کانونی و منتشر سلول های آماسی بود (شکل ۵).



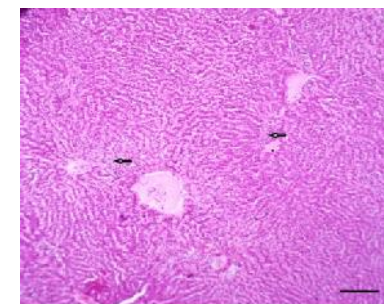
شکل ۱: نفوذ سلول های آماسی و التهاب دور عروقی (نوک پیکان) در بافت ریه گروه تجربی دو (تغییرات متوسط) (رنگ آمیزی H&E، Scale bar: 200 μm)



شکل ۲: ادم ریوی (ستاره)، خونریزی، نکروز و دژنراسانس شدید سلول های آلوئول (نوک پیکان ها) بافت ریه گروه تجربی سه (تغییرات شدید) (رنگ آمیزی H&E، Scale bar: 100 μm)



شکل ۳: دژنراسیون خفیف سلول های عضلانی میوکارد قلب گروه تجربی سه (تغییرات شدید) (رنگ آمیزی H&E، Scale bar: 200 μm)



شکل ۴: اتساع وریدهای مرکزی و سینوزوئیدهای کبد (نوک پیکان ها) و نفوذ سلول های آماسی به صورت منتشر در گروه تجربی یک (تغییرات خفیف) (رنگ آمیزی H&E، Scale bar: 200 μm)

تغییرات هیستوپاتولوژیک پانکراس و مغز: تغییرات بافتی پانکراس و مغز در تمامی گروه های تجربی محدود بود. دژنراسیون خفیف سلول های پانکراس و نفوذ سلول های التهابی و پرخونی عروق از

امواج نسبت به گروه‌های شاهد کاهش یافت؛ ولی میانگین تعداد و اندازه هپاتوسیت‌ها در گروه تجربی نسبت به گروه شاهد اختلافی نشان نداد (۲۱) که با نتایج مطالعه ما همخوانی ندارد.

مطالعاتی که به بررسی اثر الکترومغناطیس بر کارکرد کبد افراد در مواجهه شغلی میدان الکترومغناطیسی پرداخته‌اند؛ بیانگر اثر امواج الکترومغناطیسی بر کبد از طریق کاهش آلبومین سرم و آنزیم‌های کبدی سرم و افزایش بیلی‌روبین تام است (۲۲ و ۲۳). در مطالعه‌ای قرارگیری موش صحرایی در برابر میدان الکترومغناطیس با فرکانس بسیار پایین به مدت طولانی، اثر مخرب چندانی بر کبد ایجاد نمود (۱۹). در مطالعه زارع و همکاران قرارگیری خو کچه‌های هندی در معرض میدان‌های الکترومغناطیسی به مدت ۲ ساعت و ۴ ساعت طی ۵ روز سبب افزایش تراکم گلیکوژن در کبد گردید (۲۴).

در مطالعه کاتبی و همکاران اثر هیستولوژیک میدان الکترومغناطیسی بر مخچه موش صحرایی ارزیابی شد. امواج الکترومغناطیسی با شدت معین باعث تخریب بافت مخچه گردید. همچنین در ماده خاکستری تراکم سلولی در هر سه لایه مولکولر، پورکتز و گرانولر کاهش یافت و اندازه سلول‌های پورکتز کوچک‌تر و هسته آنها متراکم و پیکنوتیک گردید. در ماده سفید نیز تعداد سلول‌های گلپال و در نتیجه نسبت آنها به رشته‌ها کاهش یافت و واکوئل‌ها و حضرات متعددی در آن پدیدار شد (۲۵). در مطالعه حاضر نیز در بافت‌های مغز موش‌های گروه تجربی سوم که به مدت سه ماه در معرض امواج بودند؛ دژنراسیون سلول‌های نرون مشاهده گردید.

در مطالعه حاضر نکروز سلولی، نفوذ سلول‌های التهابی، هیپرمی عروق و ادم ریوی در بافت ریه مشاهده شد که در مقایسه با مطالعه Hanafy و همکاران (۸) مشابه بود. در مطالعه ما نفوذ سلول‌های التهابی، پرخونی عروق و دژنراسیون سلول‌های بافت پانکراس مشاهده شد که در مقایسه با مطالعه Usikalu و همکاران (۲۶) مشابه بود و فقط پرخونی عروق مشاهده نشد. در مطالعه حاضر تغییر در ساختار فیبرهای عضلانی، خونریزی، دژنراسیون سلولی و هیپرمی

در مطالعه خاکی و بهروز اثر میدان الکترومغناطیسی بسیار ضعیف بر ساختار بافتی قلب موش صحرایی نر بررسی و بهم خوردن شدید نظم بافت قلب، مرگ سلولی از نوع نکروز انعقادی و خونریزی مشاهده شد (۱۴) که با تغییرات مشاهده شده در بافت قلب مطالعه حاضر همخوانی دارد. همچنین نتایج مطالعه حاضر با مطالعه Blumenthal و همکاران (۱۵) و مطالعه Baran و همکاران (۱۶) مشابهت دارد. در مطالعه Graham و همکاران که روی بافت قلب انجام شد؛ سلول‌های قلبی متراکم و دوکی، هستک و کروماتین مبهم و محدوده سلول‌ها قابل رؤیت نبودند و در مجموع سلول‌ها و هسته‌هایشان کوچک‌تر شدند (۱۷).

در مطالعه حاضر امواج حاصل از تلفن همراه سبب واکوئل شدن و نکروز سلول‌های کبدی، اتساع و پرخونی سینوزوئیدهای کبد، نفوذ کانونی و منتشر سلول‌های آماسی گردید.

در مطالعه Margonato و همکاران (۱۸) و مطالعه Lee و همکاران (۱۹) موش‌های صحرایی در معرض امواج الکترومغناطیس با فرکانس کم قرار گرفتند و تغییرات معنی‌داری در مورفولوژی و هیستولوژی کبد و قلب مشاهده نگردید. احتمالاً تفاوت در نتایج مطالعه حاضر با دو مطالعه فوق (۱۸ و ۱۹) ناشی از اختلاف در میزان فرکانس و مدت زمان مطالعه است.

در مطالعه El-Hady و Mohamady میدان الکترومغناطیس با فرکانس بسیار پایین، هفته‌ای سه روز و هر روز یک ساعت بر روی موش صحرایی سبب ایجاد بی‌نظمی‌های ساختاری در هسته سلول‌های کبد به صورت بی‌نظمی در غشاء هسته و توزیع ناهمگن کروماتین در هسته گردید. همچنین تغییر شکل و تورم میتوکندری‌ها در گروه در معرض میدان الکترومغناطیس، سبب پیشبرد سلول‌های کبدی به سمت آپوپتوز و حتی نکروز شد و نشانگر اثرات مخرب امواج الکترومغناطیس بر روی سلول‌های کبد حیوان و القا مرگ سلولی بود (۲۰).

در مطالعه بهار آرا و همکاران میانگین تعداد اجتماعات سلولی تک هسته‌ای و متوسط تعداد سلول‌های کوپفر در گروه‌های تحت

جدول ۱: مقایسه تغییرات مشاهده شده بافت کبد در مطالعه حاضر با دیگر مطالعات

مطالعه حاضر	اتساع عروق و پرخونی	واکوئل شدن سلول‌ها	نفوذ سلول‌های التهابی	نکروز سلولی
Hanafy و همکاران (۸)	+	-	-	-
El-Bediwi و Attall همکاران (۱۴)	-	+	+	-
Ghaedi و همکاران (۲۷)	-	+	+	+
Meo و همکاران (۲۸)	-	-	+	-

جدول ۲: مقایسه تغییرات مشاهده شده بافت مغز در مطالعه حاضر با دیگر مطالعات

مطالعه حاضر	کاهش تعداد سلول‌ها	پرخونی عروق	دژنراسیون نرون‌ها
Saikhedkar و همکاران (۲۹)	+	-	+
Usikalu و همکاران (۲۶)	-	+	+

موش‌ها و این که موش‌ها مداوم در معرض امواج قرار گیرند اشاره نمود.

### نتیجه‌گیری

یافته‌های مطالعه حاضر نشان داد که مواجهه با میدان الکترومغناطیسی حاصل از تلفن همراه می‌تواند باعث اثر مخرب بر ساختارهای بافتی ریه، قلب، مغز، کبد و پانکراس موش صحرائی گردد و این اثرات در بازه‌های زمانی بلندمدت، شدیدتر خواهد بود. در واقع تمام بدن می‌تواند به عنوان یک آنتن کارآمد برای جذب تابش امواج عمل کند. سیگنال‌های منتقل شده توسط یک تلفن همراه به تمام قسمت‌های بدن خواهد رسید و در بافت زنده نفوذ می‌کند. به این ترتیب اثر تابش امواج در سطح سلولی رخ می‌دهد. به نظر می‌رسد حتی در بازه‌های زمانی کوتاه، اثر امواج حاصل از تلفن همراه بر بافت‌هایی مثل کبد و ریه قابل ملاحظه است.

### تشکر و قدردانی

بدین وسیله از معاونت محترم پژوهشی دانشگاه آزاد اسلامی واحد ارومیه و کارکنان محترم مرکز تحقیقات دارویی دانشگاه علوم پزشکی تبریز به خاطر همکاری صمیمانه نهایت سپاس خود را اعلام می‌داریم.

### References

- Banik S, Bandyopadhyay S, Ganguly S. Bioeffects of microwave--a brief review. *Bioresour Technol.* 2003 Apr; 87(2): 155-9.
- Tenuzzo B, Chionna A, Panzarini E, Lanubile R, Tarantino P, Di Jeso B, et al. Biological effects of 6 mT static magnetic fields: a comparative study in different cell types. *Bioelectromagnetics.* 2006 Oct; 27(7): 560-77.
- Company R, Serafim A, Bebianno MJ, Cosson R, Shillito B, Fiala-Médioni A. Effect of cadmium, copper and mercury on antioxidant enzyme activities and lipid peroxidation in the gills of the hydrothermal vent mussel *Bathymodiolus azoricus*. *Mar Environ Res.* 2004 Aug-Dec; 58(2-5): 377-81.
- Hyland GJ. Physics and biology of mobile telephony. *Lancet.* 2000 Nov; 356(9244): 1833-6.
- Baharara J, Oryan SH, Ashraf AL. [The effects of microwaves (940 MHz) on ovary and fertility of Balb/C mouse]. *J Sci Kharazmi Uni.* 2008; 7(3-4): 931-40. [Article in Persian]
- Van Den Heuvel R, Leppens H, Némethova G, Verschaeve L. Haemopoietic cell proliferation in murine bone marrow cells exposed to extreme low frequency (ELF) electromagnetic fields. *Toxicol In Vitro.* 2001 Aug-Oct; 15(4-5): 351-5.
- Forgács Z, Somosy Z, Kubinyi G, Bakos J, Hudák A, Surján A, et al. Effect of whole-body 1800MHz GSM-like microwave exposure on testicular steroidogenesis and histology in mice. *Reprod Toxicol.* 2006 Jul; 22(1): 111-7.
- Focke F, Schuermann D, Kuster N, Schär P. DNA fragmentation in human fibroblasts under extremely low frequency electromagnetic field exposure. *Mutat Res.* 2010 Jan; 683(1-2): 74-83. doi: 10.1016/j.mrfmmm.2009.10.012
- Trosi I, Matausi pisl M, Radalj Z, Prli I. Animal study on

عروق در بافت قلب مشاهده شد که در مقایسه با مطالعه Hanafy و همکاران (۸) مشابه بود و فقط دژنراسیون سلولی مشاهده نشد. در جدول‌های ۱ و ۲ تغییرات مشاهده شده در بافت‌های کبد و مغز مطالعه حاضر با دیگر مطالعات (۱۴و۸ و ۲۹-۲۶) مقایسه شده است. بیان سطح آسیب‌های بافتی ناشی از امواج الکترومغناطیسی بستگی به نوع، طول موج، فرکانس، انرژی و مدت زمان آن دارد (۳۰ و ۳۱). اثر امواج به سن و سلامتی نمونه قبل از آزمایش بستگی دارد. بین آستانه تحریک بافتی و قدرت تخریبی امواج الکترومغناطیسی رابطه معنی‌داری وجود دارد. آستانه تحریکی بالا می‌تواند در سطح مولکول‌ها سبب مکانیسم‌های حرارتی و غیرحرارتی گردد (۳۱). در مجموع شاید بتوان اثرات مخرب امواج الکترومغناطیس را ناشی از افزایش درجه حرارت بدن و ایجاد رادیکال‌های آزاد دانست (۳۴-۳۲). اکثر افراد چه در طول تماس‌های تلفنی یا زمانی که از تلفن استفاده نمی‌کنند؛ تلفن همراه را در کنار بافت‌های بدن قرار می‌دهند. از آنجایی که تلفن همراه نزدیک به بدن نگه داشته شده و استفاده می‌شوند؛ این دستگاه‌ها به‌طور بالقوه خطرناک‌ترین منابع تابش امواج هستند که فرد به‌طور متوسط دریافت می‌کند.

از محدودیت‌های این مطالعه می‌توان به مراقبت شبانه‌روزی از

electromagnetic field biological potency. *Arh Hig Rada Toksikol.* 1999 Mar; 50(1): 5-11.

- Irmak MK, Oztas E, Yagmurca M, Fadillioglu E, Bakir B. Effects of electromagnetic radiation from a cellular telephone on epidermal Merkel cells. *J Cutan Pathol.* 2003 Feb; 30(2): 135-8.
- Ozguner F, Bardak Y, Comlekci S. Protective effects of melatonin and caffeic acid phenethyl ester against retinal oxidative stress in long-term use of mobile phone: a comparative study. *Mol Cell Biochem.* 2006 Jan; 282(1-2):83-8.
- Balci M, Devrim E, Durak I. Effects of mobile phones on oxidant/antioxidant balance in cornea and lens of rats. *Curr Eye Res.* 2007 Jan; 32(1): 21-5.
- El-Bediwi A, Attall F, El-kott, Mohamed Saad, Eman Eid. Effects of Electromagnetic Radiation Produced by Mobile Phone on Some Visceral Organs of Rat. *Journal of Medical Sciences.* 2011; 11: 256-60. doi: 10.3923/jms.2011.256.260
- Khaki A, Behrouz M. [Effects of low density electromegnetic on heart tissue of male Rat]. *J Gorgan Uni Med Sci.* 2012; 14(3): 40-45. [Article in Persian]
- Blumenthal NC, Ricci J, Breger L, Zychlinsky A, Solomon H, Chen GG, et al. Effects of low-intensity AC and/or DC electromagnetic fields on cell attachment and induction of apoptosis. *Bioelectromagnetics.* 1997; 18(3): 264-72.
- Baran D, Baltag O, Badescu A, Costandache D. Tissue changes induced by low frequency electromagnetic field exposure and circadian cycle alteration. *Rom Journ Phys.* 2005; 50(9-10): 1197-1206.
- Graham C, Cook MR, Cohen HD, Gerkovich MM. Dose response study of human exposure to 60 Hz electric and magnetic fields. *Bioelectromagnetics.* 1994; 15(5): 447-63.

18. Margonato V, Veicsteinas A, Conti R, Nicolini P, Cerretelli P. Biologic effects of prolonged exposure to ELF electromagnetic fields in rats. I. 50 Hz electric fields. *Bioelectromagnetics*. 1993; 14(5): 479-93.
19. Lee HJ, Kim SH, Choi SY, Gimm YM, Pack JK, Choi HD, et al. Long-term exposure of Sprague Dawley rats to 20 kHz triangular magnetic fields. *Int J Radiat Biol*. 2006 Apr; 82(4): 285-91.
20. El-Hady El-desoky M, Mohamady M. Ultrastructural Studies on the Effect of Electromagnetic Field on the Liver of Albino Rats (*Rattus Norvegicus*). *Journal of American Science*. 2011 Jul; 7(2): 154-65.
21. Baharara J, Parivar K, Ashraf A, Azizi M. [The effect of cell phone waves on hematopoietic system of immature BALB/c mice]. *Journal of Kashan University of Medical Sciences (FEYZ)*. 2009; 13(2): 75-81. [Article in Persian]
22. Saadat I, Sedaghat Z, Afhami M, Bahaoddini A, Saadat M. Effect of a 50-Hz Electromagnetic Field on the Gene Expression of Glutathione S-transferase T1 (*Gstt1*) In the Testis and Liver of Male Rats. *Comparative Clinical Pathology*. 2010 Apr; 19(2): 211-14. doi: 10.1007/s00580-009-0854-3
23. Kula B, Sobczak A, Grabowska-Bochenek R, Piskorska D. Effect of Electromagnetic Field on Serum Biochemical Parameters in Steelworkers. *J Occup Health*. 1999; 41(3): 177-180. doi: 10.1539/joh.41.177
24. Zare S, Alivandi S, Ebadi A. Histological studies of the low frequency electromagnetic fields effect on liver, testes and kidney in Guinea pig. *World Applied Sciences Journal*. 2007 Dec; 2(5): 509-11.
25. Ketabi M, Soleimani M, Talebpoor Amiri F, Mogaddam A. [Study of Histological Effects of electromagnetic field on Rat's cerebellum]. *J Mazandaran Univ Med Sci*. 2001; 11(4): 20-26. [Article in Persian]
26. Usikalu MR, Rotimi S Oguegbu AE. Effect of Exposure of 900 MHz Radiofrequency Radiation on Rat Brain. *Euro J Exp Bio*. 2012; 2(6): 2499-2504.
27. Ghaedi S, Kargar Jahromi H, Farzam M, Azhdari S, Mahmoudi Teimourabad S, Bathaee H. Effects of Mobile Phone Radiation on the Liver of Immature Rats. *Advances in Environmental Biology*. 2011; 7(6): 1127-32.
28. Meo SA, Arif M, Rashied S, Husain S, Khan MM, Al Masri AA, et al. Morphological changes induced by mobile phone radiation in liver and pancreas in Wistar albino rats. *Eur J Anat*. 2010; 14(3): 105-9.
29. Saikhedkar N, Bhatnagar M, Jain A, Sukhwal P, Sharma C, Jaiswal N. Effects of mobile phone radiation (900 MHz radiofrequency) on structure and functions of rat brain. *Neurol Res*. 2014 Dec; 36(12):1072-9. doi: 10.1179/1743132814Y.0000000392
30. Balmori A. Possible Effects of Electromagnetic Fields from Phone Masts on a Population of White Stork (*Ciconia ciconia*). *Electromagnetic Biol Med*. 2005; 24: 109-19. doi: 10.1080/15368370500205472
31. Smith RF, Clarke RL, Justesen DR. Behavioral sensitivity of rats to extremely-low-frequency magnetic fields. *Bioelectromagnetics*. 1994; 15(5): 411-26.
32. Bagher Z, Shams A, Farokhi M, Aghayee F. Pyramidal Cell Damage in mouse Brain after Exposure to Electromagnetic field. *Iran J Neurol*. 2009; 7(24): 361-71.
33. Thalau HP, Raczek J, Marx B, Hombach V, Cooper J. Temperature changes in chicken embryos exposed to a continuous-wave 1.25 GHz radiofrequency electromagnetic field. *Radiat Res*. 2003 May; 159(5): 685-92.
34. Rollwitz J, Lupke M, Simkó M. Fifty-hertz magnetic fields induce free radical formation in mouse bone marrow-derived promonocytes and macrophages. *Biochim Biophys Acta*. 2004 Nov; 1674(3): 231-8.

Original Paper

## Effect of cell phones microwaves on histologic structures of some visceral organs in rat

Farjanikish G (Ph.D)\*<sup>1</sup>, Esmaceli-Sani Sh (Ph.D)<sup>2</sup>

<sup>1</sup>Assistant Professor of Veterinary Pathology, Department of Pathobiology, Faculty of Veterinary Medicine, Lorestan University, Khorramabad, Iran. <sup>2</sup>Assistant Professor, Department of Clinical Studies, Urmia Branch, Islamic Azad University, Urmia, Iran.

---

### Abstract

**Background and Objective:** The electromagnetic field producer sets in daily life causes concerns about the adverse effects of such waves on human health. This study was done to evaluate the effect of cell phones microwaves on histologic structures of some visceral organs in rat.

**Methods:** In this experimental study, 80 immature Wistar male rats with weight of 100-140 gram and 5 to 6 weeks age were randomly allocated into 3 experimental groups and one control group. The experimental rats were exposed to cell phones microwaves 5 hours a day for 1, 2 and 3 months. The control group received no radiation. After the experimental period rats were sacrificed and the appropriate tissues of the lung, heart, liver, brain and pancreas were prepared. Sections in 5 µm thicknesses were stained by hematoxylin and eosin and studied microscopically.

**Results:** Histological changes including edema, inflammatory cell infiltration and cell degeneration in the lung and mild degeneration and coagulation necrosis of the myocardial cells in the heart were observed. Histopathological examination of the liver revealed dilation of central veins and sinusoids, vacuolization of hepatocytes and mononuclear inflammatory cell infiltration. Limited changes were observed in pancreas and brain. Histological changes were increased in the groups that were exposed longer period of time to radiation.

**Conclusion:** This study indicated that the harmful effect of cell phones radiation on rat tissues depending on the duration of exposure.

**Keywords:** Microwaves radiation, Cell phone, Liver, Lung, Brain, Pancreas, Rat

---

\* **Corresponding Author:** Farjanikish G (Ph.D), E-mail: farjanikish.gh@lu.ac.ir

Received 31 Jan 2016

Revised 16 Oct 2016

Accepted 18 Oct 2016