

انسفالوپاتی حاد نكروزان دوران کودکی : گزارش یک مورد

دکتر زینب باقری^۱، دکتر سیداحمد حسینی*^۲

۱- دستیار تخصصی بیماری‌های کودکان، دانشگاه علوم پزشکی گلستان، گرگان، ایران.

۲- فوق تخصص نورولوژی کودکان، استادیار، مرکز تحقیقات سلامت کودکان و نوزادان، دانشگاه علوم پزشکی گلستان، گرگان، ایران.

چکیده

انسفالوپاتی حاد نكروزان (ANEC) یک بیماری نادر است که با عفونت تنفسی یا معده‌ای - روده‌ای با تب بالا به همراه اختلال سریع در هوشیاری و تشنج مشخص می‌شود. در این مقاله یک دختر ۶ ماهه از قومیت ترکمن با تشخیص انسفالوپاتی حاد نكروزان دوران کودکی به دنبال یک پروسه عفونی معرفی می‌گردد. بیمار بدون هیچ‌گونه سابقه بیماری و بستری قبلی با واکسیناسیون کامل طبق برنامه روتین واکسیناسیون ایران به دنبال تب دچار تشنج تونیک کلونیک ژنرالیزه به مدت ۵ الی ۱۰ دقیقه و کاهش سطح هوشیاری شد و از گنبد به مرکز آموزشی درمانی طالقانی گرگان در سال ۱۳۹۳ ارجاع گردید. در بدو مراجعه علائم حیاتی $BP=90/80$ ، $GCS=8-9$ ، $RR=30$ ، $PR=110$ بود. در شرح حال بیمار، سابقه تروما، مسمومیت غذایی، مسمومیت احتمالی دارویی و سابقه بستری قبلی وجود نداشت و علائم کاهش هوشیاری به دنبال تشنج شروع شده و پیشرفت نموده بود. بیوشیمی سرم بیانگر الکترولیت‌های طبیعی بود. ولی در بررسی‌های تکمیلی AST به میزان 98 U/L، ALT به میزان 58 U/L و آمونیاک به میزان 215 g/dl - افزایش مختصری داشت. در نمونه CSF سطح پروتئین به 330 U/L افزایش یافته بود؛ بدون این که شواهدی از پلئوسیتوز یا وجود خون و افت گلوکز سرم دیده شود. در سی‌تی اسکن بدون کنتراست شواهد هیپودانسیته قرینه در تالاموس و هسته‌های caudate دو طرف مشهود بود. بطن‌ها طبیعی و شواهدی از خونریزی و اثر فشاری دیده نشد. در MRI (magnetic resonance imaging) مغزی سیگنال غیرطبیعی دوطرفه و قرینه در تالاموس رویت گردید. کشت نمونه‌های خون، CSF و ادرار از نظر عفونت معمول باکتریال منفی بود. بیماری انسفالوپاتی حاد نكروزان تشخیص داده شد و درمان دارویی با استفاده از متیل پردنیزولون با دوز 20 میلی‌گرم روزانه به مدت ۵ روز انجام گردید. در سیر بستری سطح هوشیاری بیمار به تدریج افزایش یافت و تب قطع گردید. تشنج تکرار نشد؛ ولی از نظر حرکات اندام‌ها و تکلم و ارتباط برای بیمار مشکلاتی باقی ماند.

کلید واژه‌ها: انسفالوپاتی، انسفالیت، اپی‌لپسی، کودک

* نویسنده مسؤول: دکتر سیداحمد حسینی، پست الکترونیکی parnianah@yahoo.com

نشانی: گرگان، دانشگاه علوم پزشکی گلستان، مرکز تحقیقات سلامت کودکان و نوزادان، تلفن ۰۱۷-۳۲۲۲۶۰۱۳، نمابر ۰۲۲۳۴۸۰۷۰

وصول مقاله ۱۳۹۴/۱/۱۶، اصلاح نهایی ۱۳۹۴/۷/۱۸، پذیرش مقاله ۱۳۹۴/۷/۲۷

مقدمه

انسفالوپاتی حاد نكروزان (acute necrotizing encephalopathy: ANEC) برای اولین بار در سال ۱۹۹۵ توسط Mizuguchi و همکاران ارایه گردید (۱). این بیماری به ندرت از دیگر مناطق شرق آسیا گزارش شده است (۲). بروز آن ناشناخته بوده و با این حال بیش از ۲۴۰ مورد از قاره آسیا، ۵ مورد از شمال آمریکا و ۱۰ مورد از اروپا گزارش شده است (۳).

ANEC بیماری است که با عفونت تنفسی یا معده‌ای - روده‌ای با تب بالا به همراه اختلال سریع در هوشیاری و تشنج مشخص می‌شود. اغلب موارد ANEC پراکنده و بدون عود است. با این حال چند مورد عود و با حملات خانوادگی دیده شده است. سیر بالینی و پیش‌آگهی در ANEC متنوع است. با این وجود ضایعات مغزی

مقارن در تالاموس، ساقه مغز و ماده سفید توسط سی‌تی اسکن یا MRI مغزی نشان داده شده است (۴).

این بیماری عمدتاً به علت عفونت ویروسی از جمله هرپس انسانی ۷۶، انفولانزا A و B، پارانفولانزا و انتروویروس ایچ‌۱ می‌شود. اگرچه رابطه و پاتوژنز دقیق ANEC و عفونت ویروسی هنوز مشخص نیست (۵).

اعتقاد بر این است که ANEC شبیه به سوخت و ساز بدن و واکنش سیستم دفاعی بدن با واسطه سیتوکین‌ها رخ می‌دهد و بیماران اغلب پاسخ ایمنی اغراق آمیزی به عفونت‌های ویروسی با تولید سیتوکین نشان می‌دهند (۶). از این رو در درمان از داروهای سرکوب کننده تولید سیتوکین نظیر گلوکوکورتیکوئیدهای داخل وریدی، ایمونوگلوبولین و پلاسمافرز استفاده می‌شود. پیش‌آگهی

در نمونه CSF سطح پروتئین به ۳۳۰ U/L افزایش یافته بود؛ بدون این که شواهدی از پلئوسیتوز یا وجود خون و افت گلوکز سرم دیده شود.

در سی تی اسکن بدون کنتراست شواهد هیپودانسیته قرینه در تالاموس و هسته‌های caudate دو طرف مشهود بود. بطن‌ها طبیعی و شواهدی از خونریزی و اثر فشاری دیده نشد. در MRI (magnetic resonance imaging) مغزی سیگنال غیرطبیعی دوطرفه و قرینه در تالاموس رویت گردید (شکل‌های ۱ و ۲). کشت نمونه‌های خون، CSF و ادرار از نظر عفونت معمول باکتریال منفی بود. بیماری انسفالوپاتی حاد نکروزان تشخیص داده شد و درمان دارویی با استفاده از متیل‌پردنیزولون با دوز ۲۰ mg/kg/bw به مدت ۵ روز انجام گردید. در سیر بستری سطح هوشیاری بیمار به تدریج افزایش یافت و تب قطع گردید. تشنج تکرار نشد؛ ولی از نظر حرکات اندام‌ها و تکلم و ارتباط برای بیمار مشکلاتی باقی ماند. بیمار به مدت ۸ روز بستری بود و پس از ترخیص به مدت ۶ ماه پیگیری شد.

بحث

انسفالوپاتی حاد نکروزان بیماری نادری است که در کودکان با سلامت قبلی مشاهده می‌شود و شیوع آن در آسیای شرقی بیشتر است. گرچه موارد اسپورادیک آن در سراسر دنیا یافت می‌شود. این بیماری از نظر بالینی با تب بالا، تشنج، افت سریع عملکرد نورولوژیک و مرگ و میر بالا همراه است (۱).

ایتولوژی ANEC هنوز مشخص نشده؛ ولی علل عفونی، متابولیک و وابسته به ایمنی پیشنهاد شده است. ارزیابی‌های آزمایشگاهی هم اغلب به تنهایی غیراختصاصی بوده و شامل افزایش ایزوله پروتئین CSF، افزایش تست‌های کبدی، امونیاک و ترومبوسیتوپنی است (۹).

علایم رادیولوژیک ANEC اختصاصی و تشخیصی است که شامل درگیری مولتی فوکال و قرینه در تالاموس، ساقه مغز، ماده سفید سوپراتنتوریل و مخچه است. افزایش سیگنال تالاموس‌ها در هر دو کلیشه T1 و T2 غالباً مشاهده می‌شود و گاهی با خونریزی‌های پشیشال همراه است (۱۰). در بیمار ما شواهد سی تی اسکن، MRI و پاراکلینیک مبتنی بر موارد مذکور بود؛ ولی یافته‌ای به نفع پشیشی یافت نشد.

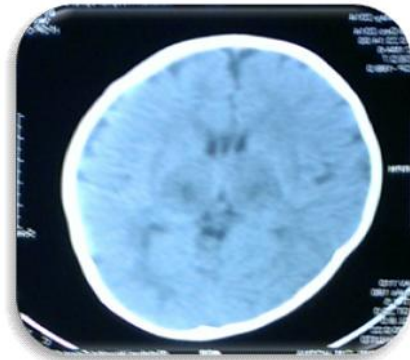
کودکان مبتلا به ANEC غالباً کمبودهای عصبی حاد را به‌طور واضح نشان داده و طیف وسیعی از عوارض درازمدت مغزی در آنان مشاهده می‌شود. به‌طور کلی پیش‌آگهی ANEC ضعیف بوده و به میزان درگیری مغزی، شدت خونریزی پشیشال، ایجاد کاویته، دژنراسیون کیستیک و کورتیکال آتروفی بستگی دارد (۱۱).

در تشخیص افتراقی بیماری می‌توان ADEM را نام برد که در آن

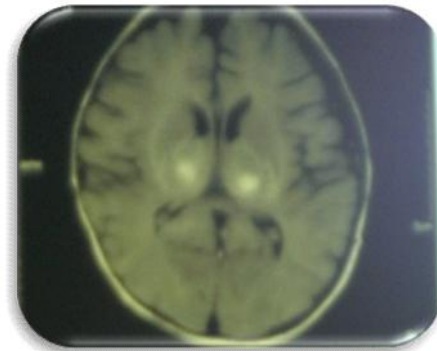
این بیماری از بهبودی کامل تا مرگ متفاوت است (۷). تشخیص ANEC در کودکان غالباً با تظاهر حاد نقص و اختلال عصبی مطرح می‌شود. این علایم غالباً غیراختصاصی بوده؛ ولی شواهد پاراکلینیک و تصویربرداری مغزی تشخیص را تقریباً تأیید می‌کند (۸).

معرفی بیمار

یک دختر ۶ ماهه از قومیت ترکمن بدون هیچ‌گونه سابقه بیماری و بستری قبلی با واکسیناسیون کامل طبق برنامه روتین واکسیناسیون ایران به دنبال تب دچار تشنج تونیک کلونیک ژنرالیزه به مدت ۵-۱۰ دقیقه و کاهش سطح هوشیاری شد و از بیمارستان طالقانی گنبد به مرکز آموزشی درمانی طالقانی گرگان در سال ۱۳۹۳ ارجاع گردید.



شکل ۱: هیپودانسیته قرینه دو طرف تالاموس در سی تی اسکن



شکل ۲: افزایش سیگنال در تالاموس، کورپوس استریاتوم و مخچه در MRI

در بدو مراجعه علایم حیاتی $GCS=8-9$ ، $RR=30$ ، $PR=110$ ، $BP=90/80$ بود. در شرح حال بیمار، سابقه تروما، مسمومیت غذایی، مسمومیت احتمالی دارویی و سابقه بستری قبلی وجود نداشت و علایم کاهش هوشیاری به دنبال تشنج شروع شده و پیشرفت نموده بود. بیوشیمی سرم بیانگر الکترولیت‌های طبیعی بود. ولی در بررسی‌های تکمیلی AST به میزان ۹۸ U/L، ALT به میزان ۵۸ U/L و آمونیاک به میزان ۲۱۵ $\mu g/dl$ افزایش مختصری داشت.

نتیجه گیری

اگرچه انسفالوپاتی حاد نکروران یک بیماری نادر است؛ اما در کودکان تبار با کاهش سطح هوشیاری و تشنج نباید آن را دست کم گرفت.

تشکر و قدردانی

بدین وسیله از جناب آقای مهندس احمد مزیدی کارشناس نرم افزار کامپیوتر سپاسگزاری می گردد.

References

1. Mizuguchi M, Abe J, Mikkaichi K, Noma S, Yoshida K, Yamanaka T, et al. Acute necrotising encephalopathy of childhood: a new syndrome presenting with multifocal, symmetric brain lesions. *J Neurol Neurosurg Psychiatry*. 1995 May; 58(5):555-61.
2. Mastroianni SD, Giannis D, Voudris K, Skardoutsou A, Mizuguchi M. Acute necrotizing encephalopathy of childhood in non-Asian patients: report of three cases and literature review. *J Child Neurol*. 2006 Oct; 21(10):872-9. doi:10.1177/08830738060210101401
3. Marco EJ, Anderson JE, Neilson DE, Strober JB. Acute necrotizing encephalopathy in 3 brothers. *Pediatrics*. 2010 Mar; 125(3): e693-e98. doi: 10.1542/peds.2009-1984
4. Mariotti P, Iorio R, Frisullo G, Plantone D, Colantonio R, Tartaglione T, et al. Acute necrotizing encephalopathy during novel influenza A (H1N1) virus infection. *Ann Neurol*. 2010 Jul; 68(1):111-4. doi: 10.1002/ana.21996
5. Yamamoto H, Okumura A, Natsume J, Kojima S, Mizuguchi M. A severity score for acute necrotizing encephalopathy. *Brain Dev*. 2015 Mar; 37(3):322-7. doi: 10.1016/j.braindev.2014.05.007
6. Wang KY, Singer HS, Crain B, Gujar S, Lin DD. Hypoxic-ischemic encephalopathy mimicking acute necrotizing

به طور شایع تر درگیری یک طرفه عصبی و پلئوسیتوز CSF دیده می شود؛ سندرم Rey، بیماری Leish است که هایپرامونمی، هایپوگلیسمی و اسیدوز متابولیک آن را مشخص می کند. همچنین انسفالیت ژاپنی است که درگیری شایع در کورتکس و ماده سیاه است (۱۲).

encephalopathy. *Pediatr Neurol*. 2015 Jan; 52(1):110-4. doi: 10.1016/j.pediatrneurol.2014.09.009

7. Hoshino A, Saitoh M, Oka A, Okumura A, Kubota M, Saito Y, et al. Epidemiology of acute encephalopathy in Japan, with emphasis on the association of viruses and syndromes. *Brain Dev*. 2012 May; 34(5):337-43. doi: 10.1016/j.braindev.2011.07.012

8. San Millan B, Teijeira S, Penin C, Garcia JL, Navarro C. Acute necrotizing encephalopathy of childhood: report of a Spanish case. *Pediatr Neurol*. 2007 Dec; 37(6):438-41.

9. Mastroianni SD, Giannis D, Voudris K, Skardoutsou A, Mizuguchi M. Acute necrotizing encephalopathy of childhood in non-Asian patients: report of three cases and literature review. *J Child Neurol*. 2006 Oct; 21(10):872-9.

10. Wang HS, Huang SC. Acute necrotizing encephalopathy of childhood. *Chang Gung Med J*. 2001 Jan; 24(1):1-10.

11. Lee JH, Lee M, Lee J. Recurrent acute necrotizing encephalopathy in a Korean child: the first non-Caucasian case. *J Child Neurol*. 2012 Oct; 27(10):1343-7.

12. Lyon JB, Remigio C, Milligan T, Deline C. Acute necrotizing encephalopathy in a child with H1N1 influenza infection. *Pediatr Radiol*. 2010 Feb; 40(2):200-5. doi: 10.1007/s00247-009-1487-z

Case Report

Acute necrotizing encephalopathy childhood: a case report

Bagheri Z (M.D)¹, Hosseini SA (M.D)^{*2}

¹Resident of Pediatric, Golestan University of Medical Sciences, Gorgan, Iran. ²Assistant Professor, Pediatric Neurologist, Neonatal and Children Health Research Center, Golestan University of Medical Sciences, Gorgan, Iran.

Abstract

Acute necrotizing encephalopathy (ANEC) is a rare illness with high incidence in East Asia. It is accompanied with respiratory infection, gastrointestinal infections, and high fever with quick impaired consciousness, and convulsion. In this case report, Turkmen 6 month's girl that was introduced after an infection with no disease or clinical abnormalities. She was vaccinated accordingly; initially she had fever with generalized tonic-clonic convulsion (seizures) for 5 to 10 minutes level of consciousness decreased later on. She was transferred to Talghani Mediat Education center in northern Iran. At the time of admission her vital signs were as below: RR: 30, GCS: 8-9, RP: 110, BP: 90/80. In the patient's history, there was neither Trauma history, nor food or drug poisoning, also no clinical history. After convulsion, the level of consciousness decreased and serum biochemistry showed normal electrolytes concentration. In further follow - up, AST increased to 98 units, ALT to 58 units, and ammonium to 215 units. In CSF Sample, protein level increased to 330 units, without any evidences of pleocytosis, blood, or Serum glucose drop. In CT without contrast, hypodensity the cornea in thalamus and caudate cores were seen in 2 sides. The ventricles were normal and there were no signs of bleeding and pressure. In brain M.R.I, abnormal signal in 2 sides, blood samples cultivation, CSF, and testing urine for bacterial infection were negative. The patient was diagnosed with necrotizing encephalopathy and subsequently was treated with methyl prednisolone (20 mg daily). During hospitalization, level of consciousness increased and fever stopped. There was not recurrence of convulsion, but the patients still had some problems in moving, verbal and communication.

Keywords: Encephalopathy, Encephalitis, Epilepsy, Child

*** Corresponding Author: Hosseini SA (M.D), E-mail: parnianah@yahoo.com**

Received 5 Apr 2015

Revised 10 Oct 2015

Accepted 19 Oct 2015