

گزارش مورد

گرانولوم فاشیال همراه با گرانولوم نواحی مختلف بدن - گزارش یک مورد

دکتر محمد دهقان*^۱، دکتر رامین آذرهوش^۲، دکتر نازیلا البرزی^۳

۱- متخصص پوست و استادیار دانشگاه علوم پزشکی گرگان. ۲- متخصص آسیب‌شناسی و استادیار دانشگاه علوم پزشکی گرگان.

۳- متخصص قلب و عروق و استادیار دانشگاه علوم پزشکی گرگان.

چکیده

گرانولوم فاشیال یک بیماری نادر پوستی است که با ندول‌ها و پلاک‌های پوستی بدون علامت بر روی پوست و بدون تظاهرات سیستمیک مشخص می‌شود. این بیماری عمدتاً مردان میانسال را مبتلا می‌کند. در این مقاله یک تظاهر غیرشایع از بیماری گرانولوم فاشیال به صورت ضایعات متعدد اغلب در ناحیه تنه و قسمت فوقانی بازو و صورت در یک مرد ۳۴ ساله معرفی شده است.

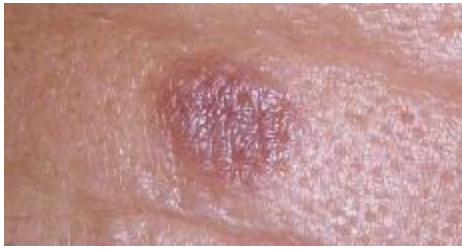کلید واژه‌ها: گرانولوم فاشیال، ندول

* نویسنده مسؤول: دکتر محمد دهقان، پست الکترونیکی: mohdeghan@hotmail.com

نشانی: گرگان، عدالت ۱۸، ساختمان فردیس، مطب دکتر محمد دهقان، تلفن: ۰۱۷۱-۲۲۴۳۹۲۹، نمابر: ۲۲۴۱۱۴۲

وصول مقاله: ۸۵/۸/۲۳، اصلاح نهایی: ۸۷/۲/۲، پذیرش مقاله: ۸۷/۴/۲

مقدمه



شکل ۱: پاپول اریتماتوز در ناحیه پیشانی

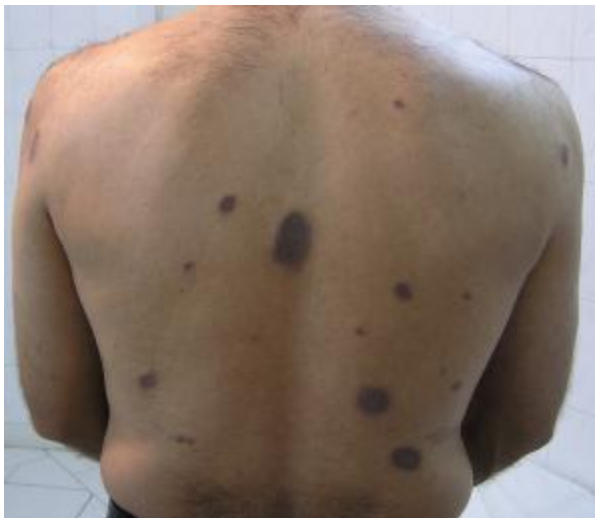گرانولوم فاشیال به طور تیپیک با ضایعات ندولار و بدون علامت روی صورت مشخص می‌شود. اما گاهی درگیری پوست در نواحی غیر از صورت نیز دیده می‌شود. در این بیماری درگیری سیستمیک وجود ندارد و تشخیص قطعی گرانولوم فاشیال بر اساس مشاهدات بالینی و آسیب‌شناسی می‌باشد. این بیماری نسبتاً نادر است و اغلب در مردان میانسال دیده می‌شود (۱).

این بیماری یک واریانت مزمن هیستوپاتولوژیک از واسکولیت لکوسیتو کلاستیک می‌باشد که در آن انفیلترای سلولی عمدتاً نوتروفیل‌ها می‌باشند. رسوبات نواری شکل گرانولر از IgG و کمپلمان در غشای پایه در دیواره عروق و در اطراف آن در آزمایش ایمونوفلورسانس مستقیم دیده می‌شود. همچنین رسوبات فیبریلر فیبرین در دیواره و اطراف عروق مشاهده می‌گردد و ممکن است در داخل انفیلترای سلولی نیز دیده شود (۲). در این مقاله بیماری با تشخیص گرانولوم فاشیال که دارای ضایعات در نواحی مختلف بدن بوده است، معرفی شده است.

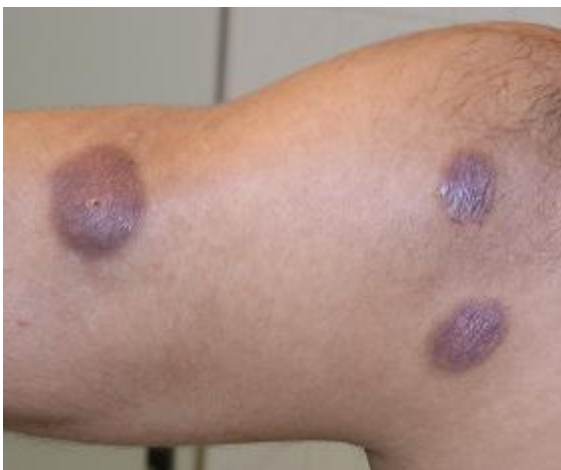گزارش بیماری

بیمار مردی ۳۴ ساله بود که به علت ضایعات متعدد پوست به درمانگاه پوست بیمارستان پنجم آذر مراجعه نموده بود. در معاینه پوست ندول‌ها و پلاک‌های متعدد اریتماتوز و همچنین به‌رنگ پوست در ناحیه پشت، بازوها و در ناحیه پیشانی مشهود بود. ضایعات بدون علامت بود، اما بیمار اظهار می‌داشت که گاهی ضایعات ملتهب‌تر می‌شده است. بیماری وی از حدود ۵ سال قبل از ضایعه‌ای در ناحیه پشت شروع گردیده و به تدریج تعداد ضایعات افزایش یافته بود. به گفته بیمار، بعضی از ضایعات سیر خودبه‌خود بهبود شونده‌ای داشتند. ضایعات مذکور ارتباطی با غذا، گرما، نور آفتاب، دارو (سابقه مصرف دارو را نمی‌دهد) یا وضعیت‌های روحی فرد نداشته است.

در معاینه پوست ندول‌ها و پلاک‌های اریتماتوز همچنین به رنگ پوست در ناحیه پشت، بازوها و در ناحیه پیشانی مشهود بود. در سطح بعضی از ضایعات Follicular opening و تلائزکتازی دیده شد. در معاینه سیستمیک بیمار نکته غیرمعمول یافت نشد (شکل‌های ۱ و ۲ و ۳).



شکل ۲: پاپول‌ها، پلاک‌ها و ندول‌های اریتماتوز متمایل به بنفش در ناحیه پشت



شکل ۳: پلاک‌های اریتماتوز متمایل به بنفش در ناحیه بازو

در آزمایشات به عمل آمده (اسمیر خون محیطی، CBC، Diff، سدیماتاسیون، S/E Liver function tests و U/A) و

براساس ظاهر هیستوپاتولوژیک، تشخیص گرانولوم فاشیال مطرح شد. با توجه به تشخیص بیماری برای بیمار ترکیبی از درمان کرایوتراپی به مدت ۱۰ ثانیه برای هر یک از ضایعات و به دنبال آن تزریق ۰/۴-۰/۲ میلی لیتر کورتیکواستروئید (۰/۴-۰/۲ میلی لیتر از تریامسینولون استوناید که با گزیلوکائین ۲درصد به صورت ۵ mg/ml رقیق شده بود)، ماهانه یکبار (در ۴ ماه متوالی) انجام شد. تمام ضایعات به طور قابل ملاحظه‌ای بهبود یافت و ضایعات پس از شش ماه پیگیری شد که عود نکرد.

بحث

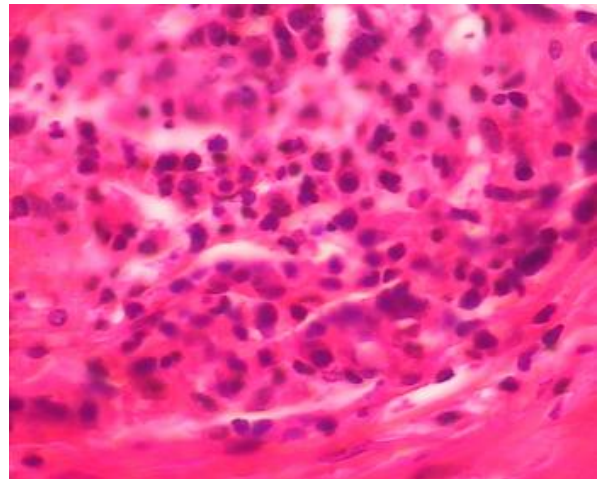
گرانولوم فاشیال یک بیماری ناشایع با اتیولوژی ناشناخته می‌باشد که اغلب از نظر بالینی و هیستولوژی با سایر بیماری‌های پوستی اشتباه می‌شود. این بیماری در ابتدا به عنوان یک نوع از گرانولوم اتوزینوفیلیک در نظر گرفته می‌شد (۲). هم‌اکنون این بیماری، یک نوع از واسکولیت لکوسیتو کلاستیک در نظر گرفته می‌شود. بعضی از محققین این بیماری را به عنوان یک بیماری کمپلکس ایمنی در نظر می‌گیرند. چرا که در ضایعات، رسوب IgG در داخل و اطراف عروق درم وجود دارد (۳). در مطالعه‌ای دیگر ثابت شد که لنفوسیت‌های موجود در انفیلترا، سلول‌های T helper هستند که قویاً با آنتی‌بادی‌های ضد رسپتور اینترلوکین ۲ رنگ آمیزی می‌شوند. این یافته‌ها مطرح کننده این نکته است که پروسه‌ای با واسطه اینترفرون ممکن است، در پاتوژنز بیماری نقش داشته باشد (۴).

گرانولوم فاشیال دارای هیستولوژی تپیک می‌باشد که مشخصه آن، انفیلترای سلول‌های التهابی در درم است که عمدتاً از نوتروفیل‌ها و اتوزینوفیل‌ها تشکیل شده‌اند. این انفیلترا عمدتاً در درم فوقانی وجود دارد.

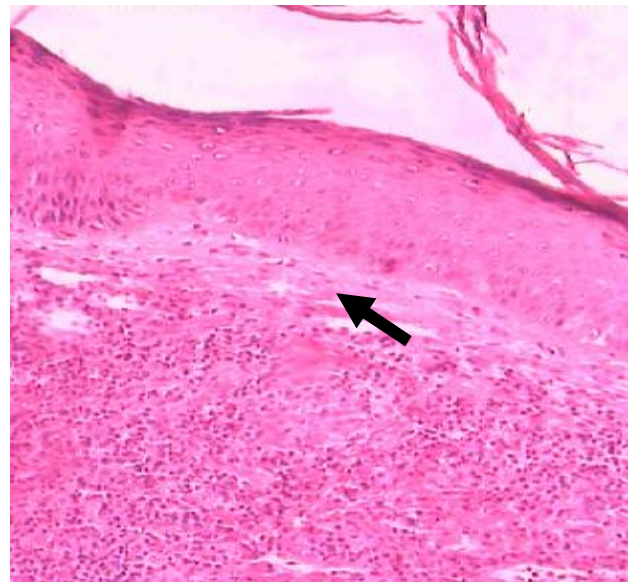
ذرات هسته‌ای (Nuclear dust) ممکن است در داخل انفیلترا وجود داشته باشند. همچنین ناحیه‌ای به نام گرنز انفیلترا را از اپیدرم مجزا می‌کند و سکولیت با رسوبات فیبرینوئید ممکن است، یافت شود. فقدان سلول‌های غول‌آسای لانگرهانس بیماری گرانولوم فاشیال را از هیستوسیتوز X افتراق می‌دهد (۵).

ضایعات پوستی گرانولوم فاشیال به صورت ندول‌ها یا

نیز در رادیوگرافی قفسه‌سینه نکته غیرطبیعی یافت نشد. در بیوپسی به عمل آمده از ضایعه انفیلتراسیون متراکم از سلول‌های التهابی از نوتروفیل‌ها به همراه Nucleur dust، اتوزینوفیل‌ها و لنفوسیت‌ها در درم فوقانی دیده شد و مابین انفیلتراسیون سلولی و اپیدرم فاصله‌ای مشهود بود (- Grenz zone) (شکل‌های ۴ و ۵).



شکل ۴: انفیلتراسیون متراکم شامل نوتروفیل‌ها، اتوزینوفیل‌ها و لنفوسیت‌ها در نمونه بیمار مبتلا به گرانولوم فاشیال رنگ آمیزی H&E، درشت‌نمایی ۴۰۰ برابر



شکل ۵: ناحیه گرنز بین انفیلترا و اپیدرم در نمونه بیمار مبتلا به گرانولوم فاشیال رنگ آمیزی H&E، درشت‌نمایی ۱۰۰ برابر

کورتیکواستروئید با یا بدون کرایوتراپی موثرترین روش گزارش شده است (۸). اخیراً به درمان این بیماری با لیزر توجه شده است. علاوه بر لیزر آرگون و کربن دیاکسید، pulse dye laser - ۵۸۵ نیز با موفقیت استفاده شده است (۷). درمان‌های دیگر شامل Dermabrasion، electrocauterization، Clofazimine، Dapsone، PUVA و داروی آنتی‌مالاریا می‌باشند (۷). داروی جدید دیگری نیز که به تازگی مطرح شده، استفاده از پماد تاکرولیموس ۰/۱ درصد (tacrolimus) می‌باشد (۹).

درمان در مورد بیمار مورد اشاره فوق ترکیبی از درمان کرایوتراپی (۱۰ ثانیه برای هر یک از ضایعات) و تزریق داخل ضایعه کورتیکواستروئید (۰/۴-۰/۲ میلی لیتر از تریامسینولون استوناید که با گزیلوکائین ۲ درصد به صورت ۵ mg/ml رقیق شده بود)، ماهانه یک‌بار (در ۴ ماه متوالی) بود که تمام ضایعات به طور قابل ملاحظه‌ای بهبود یافت و ضایعات پس از شش ماه پیگیری عود نکرد.

تشکر و قدردانی

بدین وسیله از همکاری دکتر اسماعیل یوسفی متخصص بیماری‌های پوست و کارکنان درمانگاه پوست و بخش آموزش مرکز آموزشی درمانی پنجم آذر گرگان تشکر و قدردانی می‌نمایم.

References

- 1) Koplun BS, Wood MG. Granuloma faciale. First reported case in a Negro. Arch Dermatol. 1967;96(2):188-92.
- 2) Raymond L, et al. Granuloma faciale. In: Lever, Histopathology of the skin. 8th. New York: Lippincott, 1997; pp:207-208.
- 3) Nieboer C, Kalsbeek GL. Immunofluorescence studies in granuloma eosinophilicum faciale. J Cutan Pathol. 1978;5(2):68-75.
- 4) Smoller BR, Bortz J. Immunophenotypic analysis suggests that granuloma faciale is a gamma-interferon-mediated process. J Cutan Pathol. 1993; 20(5):442-6.
- 5) Vicente Ortega V, Sánchez-Pedreño P, Rodríguez Vicente J. Granuloma faciale: an ultrastructural study. Ultrastruct Pathol.

پلاک‌هایی نرم و به رنگ قرمز متمایل به قهوه‌ای اغلب در صورت دیده می‌شوند. به ندرت ممکن است این ضایعات روی تنه، ساعد و دست نیز یافت شوند (۶). ضایعات گرانولوم فاشیال هیچگاه اولسره نمی‌شوند (۷). در بیشتر بیماران ضایعات باعث ایجاد هیچ ناراحتی (علائمی) در آنها نمی‌شود. با این حال بعضی از بیماران ممکن است از خارش، سوزش یا درد شکایت داشته باشند (۸).

گرانولوم فاشیال شباهت‌هایی از نظر بالینی و هیستولوژیکی با Erythema elevatum diutinum (EED) دارد. اختلاف نظرهایی از این نظر که آیا این دو، یک بیماری اما با انتشار متفاوت ضایعات در نواحی بدن می‌باشند، وجود دارد. از نظر بالینی EED تمایل دارد که توزیعی قرینه و دوطرفه به طور عمده در سطوح خم‌شونده قسمت دیستال اندام‌ها داشته باشد. اما از نظر هیستولوژی در مقایسه با بیماری گرانولوم فاشیال به ندرت ذرات هسته‌ای دیده می‌شود و همچنین هیپرپلازی اپیدرم یا حتی نکروز واضح در اپیدرم دیده می‌شود. انفیلترای درم در EED نیز کاملاً تبیین‌کننده است که در آن برخلاف گرانولوم فاشیال تعداد بسیار زیادی نوتروفیل، اما تعداد بسیار کم ائوزینوفیل در انفیلترای التهابی دیده می‌شود.

رژیم‌های درمانی متعددی در گرانولوم فاشیال با نتایج گوناگون ارائه شده که از این میان تزریق داخل ضایعه با

- 1998; 22(2):135-40.
- 6) Okun MR, Bauman L, Minor D. Granuloma faciale with lesions on the face and hand. Arch Dermatol. 1965; 92(1):78-80.
- 7) Barham KL, Jorizzo JL, Grattan B, Cox NH. Vasculitis and neutrophilic vascular reactions. In: Burns T, Breathnach S, Cox NH, Griffiths C, editors. Rook's Text Book of Dermatology. 7th. Oxford: Blackwell Science. 2004; pp: 1-46, 49.
- 8) Guill MA, Aton JK. Facial granuloma responsive to dapsone therapy. Arch Dermatol. 1982;118(5):332-5.
- 9) Mitchell D. Successful treatment of granuloma faciale with tacrolimus. Dermatol Online J. 2004;10(2):23.