

گزارش مورد

کیست آراکنوئید مغزی در کودک ۱۰ ساله بدون ظهور علائم بالینی شایع: گزارش یک مورد

دکتر سیداحمد حسینی^۱، دکتر محمدهادی قریب^۲، علی ژبانی اصغرزاده^۳، مجید کریمی^{۴*}، مصطفی زارع^۵، فریا اسمعیل مشرفی^۳
 ۱- فوق تخصص مغز و اعصاب کودکان، دانشیار، مرکز تحقیقات سلامت کودکان و نوزادان، دانشگاه علوم پزشکی گلستان، گرگان، ایران. ۲- رادیولوژیست، استادیار، مرکز تحقیقات سلامت کودکان و نوزادان، دانشگاه علوم پزشکی گلستان، گرگان، ایران. ۳- دانشجوی پزشکی عمومی، مرکز تحقیقات سلامت کودکان و نوزادان، دانشگاه علوم پزشکی گلستان، گرگان، ایران. ۴- دانشجوی پزشکی عمومی، کمیته تحقیقات دانشجویی دانشگاه علوم پزشکی گلستان، گرگان، ایران.

چکیده

کیست‌های آراکنوئید به دو صورت اولیه و ثانویه وجود دارند. شیوع این کیست‌ها حدود یک درصد از ضایعات فضاگیر جمجمه است و مطابق موقعیت آناتومیک می‌توانند سبب تظاهرات بالینی متفاوتی مانند همی‌پارزی، افزایش فشار داخل جمجمه، ماکروسفالی، سردرد ایزوله و توقف رشد شوند. سیر طبیعی بیماری دقیقاً مشخص نیست. بعضی از افراد در تمام طول عمرشان بدون علامت هستند و برخی سال‌ها فاقد علامت بوده و سپس علامت‌دار می‌شوند. مورد گزارش شده مربوط به پسر ۱۰ ساله‌ای است که تنها علامت بالینی وی سردرد ژنرالیزه بود. موقیت آناتومیک کیست در لوب راست تمپورال مغز و بر روی استخوان‌های تمپورال، پریتال، بال بزرگ و حفره استخوان اسفونوئید بود. آراکنوئید کیست در پی سی تی اسکن و MRI تشخیص داده شد. طی دوره درمانی سه روزه با بروفن علائم بهبود پیدا یافت و بیمار تحت پیگیری قرار گرفت تا در صورت ظهور نشانه بالینی جدید درمان مناسب مانند جراحی و خارج کردن مایع درون کیست انجام گردد.

کلید واژه‌ها: کیست آراکنوئید، کودکان، سی تی اسکن، MRI

* نویسنده مسؤول: مجید کریمی، پست الکترونیکی md.majidkarimi@gmail.com

نشانی: گرگان، مرکز آموزشی - درمانی کودکان شهید طالقانی، مرکز تحقیقات سلامت کودکان و نوزادان، تلفن و نامبر ۰۱۷-۳۲۲۲۶۰۱۳

وصول مقاله: ۱۳۹۵/۳/۹، اصلاح نهایی: ۱۳۹۶/۹/۴، پذیرش مقاله: ۱۳۹۶/۹/۲۷

دکتر سیداحمد حسینی، <https://orcid.org/0000-0003-1341-5670>، مجید کریمی، <https://orcid.org/0000-0002-9900-6490>

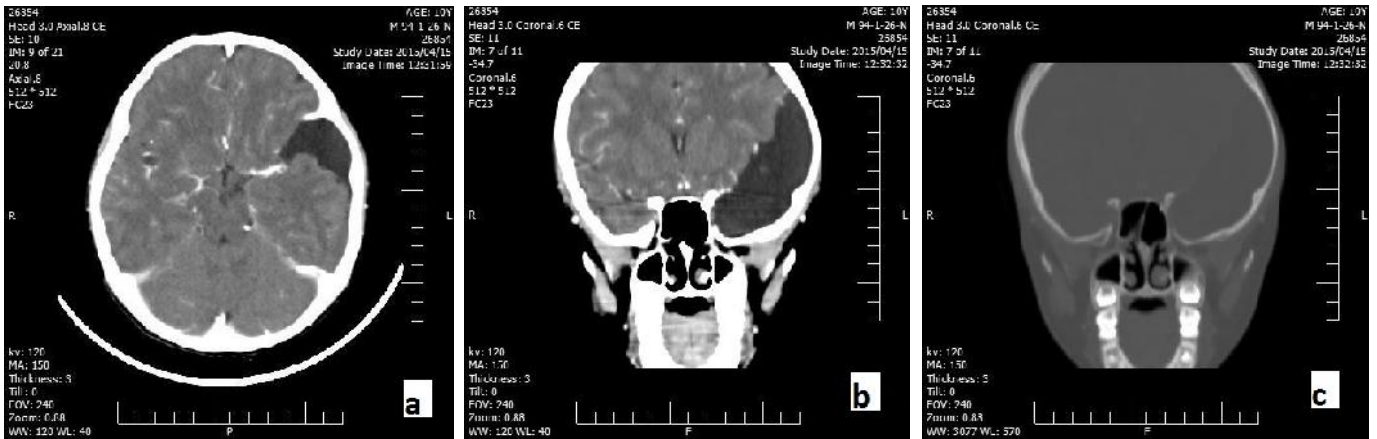
مقدمه

روی ساختمان‌های عصبی اطراف شوند. کیست‌های آراکنوئید در ۶۰ تا ۹۰ درصد موارد طی سنین خردسالی بروز می‌کنند (۶). تظاهرات بالینی براساس محل قرارگیری کیست متفاوت بوده و شامل همی‌پارزی، افزایش فشار داخل جمجمه، ماکروسفالی، سردرد ایزوله و توقف رشد است. برخی از موارد هم به‌طور نادر هیچ علامتی نداشته و به واسطه روش‌های سی تی اسکن و MRI به‌طور اتفاقی تشخیص داده می‌شوند (۱). به علت اطلاعات اندک موجود از مکانیسم پاتوفیزیولوژیک این کیست‌ها اندیکاسیون جراحی و سایر روش‌های درمانی، مورد اختلاف نظر است (۱). هدف این گزارش مورد معرفی یک مورد غیر معمول با سردرد مبهم، اندازه و محل غیر طبیعی کیست آراکنوئید بود.

معرفی بیمار

بیمار پسر ۱۰ ساله بود که به علت درد ژنرالیزه مبهم در ناحیه سر (به گفته همراه بیمار) آغاز شده از چند روز گذشته، به مرکز آموزشی - درمانی طالقانی گرگان در سال ۱۳۹۴ مراجعه نمود. در زمان مراجعه، وضعیت ظاهری سر بیمار طبیعی و بدون علائم غیر معمول و اندازه دور سر طبیعی بود. بیمار هیچ گونه سابقه فامیلی

کیست‌های آراکنوئید ضایعات کیستیک خوش‌خیم و در داخل آراکنوئید قرار گرفته و از مایعی شبیه به CSF پر شده‌اند. این ضایعات احتمالاً مادرزادی است و به واسطه پیدایش شکاف یا دوتا شدن ممبران آراکنوئید شکل می‌گیرند (۱) و درون جمجمه یا ستون فقرات قرار دارند (۲). کیست‌های اولیه به‌صورت مادرزادی ولی کیست‌های ثانویه در پی تجمع مایع مغزی نخاعی طی التهاب در فضای ساب آراکنوئید در اثر تروما جمجمه و یا خونریزی یا عفونت اینتراکریانیال ایجاد می‌شوند (۳). گاهی اختلالات ارثی و ژنتیکی سبب به وجود آمدن این کیست‌ها می‌شود (۴). شیوع این کیست‌ها حدود یک درصد از ضایعات فضاگیر جمجمه است و شیوع آن در کودکان ۳-۱ درصد در جمعیت است (۵و۲). بروز کلی این کیست‌ها کم بوده و بیشتر از همه در دهه اول زندگی مشخص می‌گردند (۶). شیوع آراکنوئید کیست در جمعیت‌ها به‌طور تقریبی ۳/۲ درصد گزارش شده است که در مردان ۱/۵ درصد و در زنان ۲/۷ درصد است (۷) و با توجه به سن و مکان جغرافیایی می‌تواند متفاوت باشد. این کیست‌ها ممکن است موجب اثر فشاری



شکل ۱: کیست آراکنوئید مغزی بزرگ در یک پسر بچه ۱۰ ساله

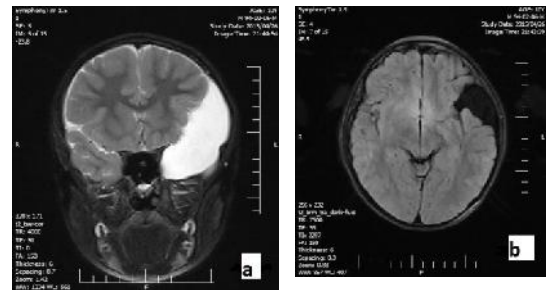
(a) اسکن CT axial با کنتراست افزایش یافته: یک ضایعه hypodense بزرگ بدون هیچ دیواره محسوسی را در left middle cranial fossa در مجاورت Sylvian fissure نشان می‌دهد. (b) اسکن CT coronal: نشان می‌دهد عروق از روی ضایعه عبور نکرده و از حاشیه محیطی آن می‌گذرند. (c) پنجره استخوانی در CT اسکن coronal مغز: نشان‌دهنده درجات خفیفی از بازسازی و تغییر وضعیت در مجاورت استخوان تمپورال است.

بحث

در گزارش مورد حاضر هیچگونه علامتی به جز سردرد مبهم مشاهده نشد که با توجه به اندازه و مکان کیست غیر معمول است. سیر طبیعی کیست‌های آراکنوئید دقیقاً مشخص نیست. بعضی از افراد در تمام طول عمرشان بدون علامت هستند. برخی سال‌ها فاقد علامت بوده و سپس علامت دار می‌شوند و در بعضی بیماران از اوایل عمر مشکل ایجاد می‌شود. با توجه به اندازه و محل کیست، علائم متفاوت است. تعدادی از علائم کیست‌های بزرگ شامل ماکروسفالی به ویژه در کودکان، سردرد، تشنج، هیدروسفالی، افزایش فشار داخل جمجمه، تاخیر در تکامل، تغییرات رفتاری، تهوع، همی پارزی، آتاکسی، توهم موزیکال و زوال عقل زودرس است (۸و۷).

امروزه تشخیص این کیست‌ها به کمک روش‌های تصویر برداری MRI یا سی تی اسکن انجام می‌شود (۷). در سی تی اسکن ضایعه‌ای با دانسیته کم و خارج از محور و بدون کلسیفیکاسیون که با تزریق ماده حاجب رنگ نمی‌پذیرد و جدار آن صاف و کاملاً معلوم است؛ دیده می‌شود. برای تشخیص MRI ارجح است. زیرا حد و گسترش کیست واضح تر است. با استفاده از روش‌های تصویرنگاری می‌توان این کیست‌ها را از ضایعات کیستی دیگری نظیر کرانیوفارنژیوما، آستروسیتوما و کیست‌های هیداتیک افتراق داد (۹).

اندیکاسیون‌های اصلی جراحی کیست آراکنوئید تشنج غیرقابل کنترل، افزایش فشار داخل جمجمه و فشار روی بافت‌های عصبی هیدروسفالی پیش‌رونده و نقص عصبی فوکال است. در حالی که هر نوع سردرد که در حدود ۷۰ درصد موارد با سایر علائم بالینی ذکر شده همراه است؛ به‌تنهایی جزو اندیکاسیون‌های جراحی نیست (۹-۱۱). همچنین در مواردی چون خطر خونریزی به داخل کیست، خونریزی سابدورال و تغییر اندازه و بزرگ شدن ناگهانی کیست مداخله جراحی توصیه شده است (۱۲). در مطالعه آقازاده و قاسمی



شکل ۲: MRI نشان دهنده آراکنوئید کیست

(a): عکس T2 weighted coronal نشان‌دهنده سیگنال همگن شدت بالا در T2 sequence (b): عکس FLAIR axial: سیگنال داخل ضایعه در عکس‌های Flair کاملاً سرکوب می‌شود که با کیست آراکنوئید مطابقت دارد.

و یا سابقه ترومای قابل ذکر نداشت. نتایج آزمایشات هماتولوژی مورد خاصی را نشان نمی‌داد برای بررسی علل داخل جمجمه‌ای سردرد، همزمان با تجویز NSAID (ایبوپروفن) سی تی اسکن و MRI درون جمجمه انجام شد. گزارش پزشک متخصص رادیولوژی از نتیجه تصویربرداری، وجود یک کیست مغزی در ناحیه تمپورال با اندازه ۴۹/۵ cc بود. محل فیزیکی این کیست در لوب راست تمپورال مغز و بر روی استخوان‌های تمپورال، پریتال، بال بزرگ و حفره استخوان اسفونوئید بود (اشکال ۱ و ۲). در این محل شاهد حضور شریان مننژیال میانی هستیم. سردرد بیمار پس از یک دوره سه روزه درمان با قرص ایبوپروفن (۲۰۰ میلی گرم چهار بار در روز) بهبود یافت. پس از رادیوگرافی، بیمار تحت پیگیری (به صورت هر دو هفته یک بار مراجعه به کلینیک) قرار گرفت تا در صورت ظهور نشانه بالینی جدید، درمان مناسب از قبیل جراحی و خارج کردن مایع درون کیست صورت گیرد. طی پیگیری به عمل آمده بیمار نشانه بالینی جدیدی نداشت و پس از شش ماه دیگر مراجعه نمود.

سایر علائم بالینی است که امر تشخیص را با مشکل مواجه می‌کند. در این گزارش مورد علاوه بر بیان چالش تشخیصی این بیماران اندازه و مکان کیست جالب توجه بود. اصولاً با توجه به اطلاعات ارایه شده کیست‌هایی در این اندازه بایستی همراه با علائم بالینی به‌جز سردرد به‌خصوص در کودکان باشند.

نتیجه‌گیری

در بیمارانی با شکایت سردرد، در صورت پیدا نکردن دلیل، در نظر گرفتن کیست‌های آراکنوئید در کنار سایر علل با استفاده از روش‌های تصویربرداری رادیولوژی توصیه می‌گردد. همچنین در این موارد نیاز است تا متخصص رادیولوژی در مراجعات مشابه به خصوص در سنین کودکی به احتمال وجود کیست آراکنوئید توجه نمایند. زیرا این بیماران هرچند ممکن است با دریافت NSAID پس از مدتی بهبود یابند؛ اما به پیگیری مرتب و بررسی‌های دوره‌ای نیاز است. احتمال تغییر اندازه کیست و خونریزی در این موارد وجود دارد که جزو اندیکاسیون‌های جراحی محسوب می‌شود.

تشکر و قدردانی

بدین وسیله از بیمار و خانواده وی که در طول این مطالعه ما را یاری نمودند؛ سپاسگزاری می‌گردد. همچنین مراتب سپاس خود را از کارکنان محترم مرکز آموزشی - درمانی طالقانی گرگان اعلام می‌داریم.

References

1. Aghazadeh J, Ghasemi A. [Surgical and nonsurgical interventions of arachnoids cysts (hospital experiment with 32 cases and literature review)]. *J Urmia Univ Med Sci.* 2011; 21(5): 429-35. [Article in Persian]
2. Candela S, Puerta P, Alamar M, Barcik U, Guillén A, Muchart J, et al. [Epidemiology and classification of arachnoid cysts in children]. *Neurocirugía (Astur).* 2015 Sep-Oct; 26(5): 234-40. doi:10.1016/j.neucir.2015.02.007 [Article in Spanish]
3. Rogers AJ, Kuppermann N, Thelen AE, Stanley RM, Maher CO. Children with arachnoid cysts who sustain blunt head trauma: injury mechanisms and outcomes. *Acad Emerg Med.* 2016 Mar; 23(3): 358-61. doi:10.1111/acem.12887
4. Kural C, Kullmann M, Weichselbaum A, Schuhmann MU. Congenital left temporal large arachnoid cyst causing intraorbital optic nerve damage in the second decade of life. *Child Nerv Syst.* 2016; 32(3): 575-78.
5. El-Ghandour NM. Endoscopic treatment of intraparenchymal arachnoid cysts in children. *J Neurosurg Pediatr.* 2014 Nov; 14(5): 501-7. doi:10.3171/2014.7.PEDS13647
6. Birjandi AR, Etamrezaee H, Samini F. [Evaluation of 20 cases of arachnoid cyst]. *Iran J Otorhinolaryngol.* 2008; 20(52): 89-94. [Article in Persian]

بیشتر بیماران با علائم نورولوژیک، جراحی شدند و آنهایی که تنها به دلیل سردرد یا تشنج پذیرفته شده بودند با درمان دارویی کنترل و به‌طور منظم تحت پیگیری قرار گرفتند (۱).

در مطالعه Wang و همکاران جابجایی CSF بین کیست و فضای تحت عنکبوتیه که با CT cisternography ارزیابی گردید؛ به‌عنوان یکی از اندیکاسیون‌های جراحی بود و تنها در ۶۰ موارد بیماران تحت جراحی بهبود یافتند که می‌تواند به دلیل عدم ارتباط همیشگی بین اختلالات گزارش شده نورولوژیکی و کیست باشد (۱۱).

ارزیابی رزکسیون جراحی کیست‌های آراکنوئید اینتراکرانیال و شانت‌گذاری نتایج خوبی در بردارد (۷).

در گزارش مورد حاضر با توجه به مناطق و اعصاب مغزی موجود در پیرامون کیست و همچنین وجود شریان منژئال میانی در پیرامون کیست، انتظار می‌رفت با ایجاد فشار بر روی هر کدام از این مناطق و تحریک هر کدام، شاهد اثرات مختص به هر بخش از جمله اشکال در گفتار (انتخاب کلمات و بیان)، اختلالات شخصیتی، اختلال شنیداری و تفسیر اصوات، مشکلات بینایی، افزایش فشار داخل چشم، اختلالات حسی حرکتی، حملات صرع و اختلال در حرکات نیاز به مهارت باشیم؛ اما علامت یا اثر قابل تشخیص در موارد گفته شده در بیمار ما وجود نداشت. عدم وجود علائم بالینی ذکر شده مانند مورد گزارش شده می‌تواند چالشی را پیش روی پزشکان قرار دهد که در رابطه با سردرد ایدئوپاتیک بدون همراهی

7. Rabiei K, Jaraj D, Marlow T, Jensen C, Skoog I, Wikkelsø C. Prevalence and symptoms of intracranial arachnoid cysts: a population-based study. *J Neurol.* 2016 Apr; 263(4): 689-94. doi:10.1007/s00415-016-8035-1
8. Okano A, Ogiwara H. The effectiveness of microsurgical fenestration for middle fossa arachnoid cysts in children. *Child Nerv Syst.* 2016; 32(1): 153-58.
9. Tan Z, Li Y, Zhu F, Zang D, Zhao C, Li C, et al. Children with intracranial arachnoid cysts: classification and treatment. *Medicine (Baltimore).* 2015 Nov; 94(44): e1749. doi:10.1097/MD.0000000000001749
10. Gui S, Bai J, Wang X, Zong X, Li C, Cao L, Zhang Y. Assessment of endoscopic treatment for quadrigeminal cistern arachnoid cysts: A 7-year experience with 28 cases. *Childs Nerv Syst.* 2016 Apr; 32(4): 647-54. doi:10.1007/s00381-015-2962-5
11. Wang X, Chen JX, You C, Jiang S. CT cisternography in intracranial symptomatic arachnoid cysts: classification and treatment. *J Neurol Sci.* 2012 Jul; 318(1-2): 125-30. doi:10.1016/j.jns.2012.03.008
12. Zheng S, Li GP, You C. Chronic subdural hematoma associated with arachnoid cysts in young people. *Neurosurgery Quarterly.* 2013; 23(4): 258-61. doi:10.1097/WNQ.0b013e318275dfb1

Case Report

Intracranial arachnoid cyst without common clinical symptoms in a 10 years old child: A case report

Seyyed Ahmad Hoseini (M.D)¹, Mohammad Hadi Gharib (M.D)²
Ali ZhianiAsgharzadeh^{3,4}, Majid Karimi^{*3}, Mostafa Zare⁴, Fariba Esmael Mosharafi³

¹Pediatric Neurologist, Associate Professor, Neonatal & Children's Health Research Center, Golestan University of Medical Sciences, Gorgan, Iran. ²Radiologist, Assistant Professor, Neonatal & Children's Health Research Center, Golestan University of Medical Sciences, Gorgan, Iran. ³Medical Student, Neonatal & Children's Health Research Center, Golestan University of Medical Sciences, Gorgan, Iran. ⁴Medical Student, Student Research Committee, Golestan University of Medical Sciences, Gorgan, Iran.

Abstract

Arachnoid cysts have primary and secondary types. The prevalence of Arachnoid cysts is about 1% of all tumors in cranial cavity. Based on anatomic position, arachnoid cyst can cause different clinical manifestations including hemiparesis, increase intracranial pressure, macrocephaly and isolated headache and stop body growth. The natural course of the disease is not exactly clear. Some of patients have no symptoms during life and some of them may show some symptoms after a while. This case report is about a 10 years boy who had no sign except generalized headache. Anatomic position of the cyst was in right temporal lobe of the brain on the temporal, parietal and the great wing of sphenoid bones. Arachnoid cyst diagnosed through MRI and CT-Scan. Patient treated with ibuprofen for three days and then patient followed up to treat with surgery method when other clinical symptoms appear in the patient.

Keywords: Arachnoid cyst, Child, CT scan, MRI

* **Corresponding Author:** Karimi M, E-mail: md.majidkarimi@gmail.com

Received 29 May 2016

Revised 25 Nov 2017

Accepted 18 Dec 2017

Seyyed Ahmad Hoseini (<https://orcid.org/0000-0003-1341-5670>), Majid Karimi (<https://orcid.org/0000-0002-9900-6490>)