

## تحقیقی

# مقایسه نتایج روش جراحی هیدروسل به روش بسته و روش استاندارد اکسیژونال به صورت هیدروسلکتومی

دکتر محمد رضا دارابی<sup>۱\*</sup>، دکتر علی آهنیان<sup>۲</sup>

۱- دانشیار گروه اورولوژی بیمارستان امام رضا (ع)، دانشگاه علوم پزشکی مشهد. ۲- استادیار اورولوژی، بیمارستان امام علی (ع) دانشگاه علوم پزشکی زاهدان.

## چکیده

**زمینه و هدف:** هیدروسل تجمع مایع در فضای بین دو لایه تونیکاواژینالیس اطراف بیضه می‌باشد و به دو نوع ارتباطی و غیرارتباطی و تقسیم می‌شود. روش‌های مختلفی برای درمان هیدروسل غیرارتباطی در بالغین ذکر شده است. هدف از این مطالعه بررسی نتایج و عوارض روش جدید هیدروسلکتومی بسته و مقایسه آن با روش‌های هیدروسلکتومی اکسیژونال بود.

**روش بررسی:** در این کارآزمایی بالینی تمام بیماران مراجعه کننده به بیمارستانهای امام رضا (ع) و قائم (عج) مشهد در فاصله سال‌های ۸۵-۱۳۸۳ به منظور جراحی هیدروسل غیرارتباطی، به دو گروه تقسیم شدند. بیماران بالغی که هیدروسل غیرارتباطی ساده بدون آسیب‌شناسی زمینه‌ای داشتند و راضی به عمل با روش جدید بودند، وارد مطالعه شدند. در گروه اول (۲۳ بیمار) با ۲۴ مورد هیدروسل تحت هیدروسلکتومی بسته با استفاده از کاتتر (شنت) که بین زیر جلد اسکروتوم و ساک هیدروسل قرار داده می‌شد، قرار گرفتند. در گروه دوم (۲۹ بیمار) با ۲۹ مورد هیدروسل تحت هیدروسلکتومی اکسیژونال قرار گرفتند. نتایج عمل شامل میزان بهبودی، عود و عوارضی مانند عفونت، درد پس از عمل، ادم، هماتوم و آتروفی بیضه در دو گروه مقایسه شد.

**یافته‌ها:** در گروه یک، ۱۳ مورد (۶۲ درصد) بهبودی و ۸ مورد (۳۸ درصد) عود (شکست درمان) مشاهده شد و در گروه دوم ۲۲ مورد (۹۵/۶ درصد) بهبودی و یک مورد (۴/۴ درصد) عود وجود داشت. درد پس از عمل در گروه یک در ۹ بیمار (۴۲/۹ درصد) کم، در ۱۱ بیمار (۵۲/۴ درصد) متوسط و در یک بیمار (۴/۷ درصد) زیاد بود و در گروه دوم درد در همه بیماران (۱۰۰ درصد) زیاد و مستلزم آنالژزیک تزریقی (مخدر) بود. در گروه یک، ادم پس از عمل در ۵ بیمار (۲۳/۸ درصد) و در گروه دوم در تمام بیماران (۱۰۰ درصد) وجود داشت. هماتوم در ۲ بیمار (۸/۷ درصد) گروه دوم ایجاد شد، ولی در هیچ‌یک از بیماران گروه یک مشاهده نگردید.

**نتیجه‌گیری:** این مطالعه نشان داد که هر چند میزان عود هیدروسلکتومی بسته بیشتر از باز بود، اما عوارض کمتری داشت. می‌توان این عمل را در بیماران پرخطری که انجام هیدروسلکتومی اکسیژونال در آنها مقدور نیست، به عنوان روش انتخابی در نظر گرفت.

**کلید واژه‌ها:** هیدروسل، هیدروسلکتومی، هیدروسلکتومی بسته، هیدروسلکتومی اکسیژونال

\* نویسنده مسؤول: دکتر محمدرضا دارابی، پست الکترونیکی: [j\\_darabi@yahoo.com](mailto:j_darabi@yahoo.com)

نشانی: مشهد، بیمارستان امام رضا (ع)، بخش اورولوژی، کدپستی ۹۱۳۷۹۱۳۳۱۶، تلفن: ۰۵۱۱-۸۰۲۲۵۵۳، نمابر: ۰۵۱۱-۸۵۹۱۰۵۷  
وصول مقاله: ۸۶/۹/۳، پذیرش مقاله: ۸۷/۲/۲۲

**مقدمه**

هیدروسل عبارتست از تجمع مایع در فضای بین دو لایه تونیکا واژینالیس اسکروتوم که به وفور در بیماران مذکر دیده می شود. هیدروسل را می توان به دو نوع ارتباطی و غیرارتباطی تقسیم کرد (۱). نوع ارتباطی بیشتر در کودکان دیده می شود که درمان آن عبارتست از بستن پروسوس واژینالیس با یک اپروچ اینگوئینال (هرنیوتومی)، اما در نوع غیرارتباطی که مایع بین دو لایه تونیکا واژینالیس ارتباطی با صفاق ندارد و پروسوس واژینالیس بسته شده (۳ و ۲)، روش های متفاوتی با اپروچ عمدتاً اسکروتال ذکر شده اند که به طور عمده شامل آسپیراسیون و اسکروتوپای و روش های مختلف جراحی است (۶ و ۴).

آسپیراسیون و اسکروتوپای با درد زیاد و میزان بالای عود همراه است و برای افزایش اثربخشی آن معمولاً نیاز به تکرار دارد. همچنین این روش آثار سوئی بر باروری دارد (۷).

از بین روش های مختلف جراحی، روش های اکسیزیونال که شامل حذف تونیکا واژینالیس می باشد، بیشترین موفقیت (کمترین میزان عود) را دارند. به طوری که می توان آنها را به عنوان درمان استاندارد هیدروسل پذیرفت (۲). اما این روش ها مستلزم دیسکسیون وسیع هستند و لذا به جز عوارض احتمالی از قبیل آسیب به اپیدیدیم یا واژدفران و عروق و احتمال ناباروری و آزواسپرمی یا هماتوم و آتروفی بیضه متعاقب آن، مشکل ثابتی که تقریباً در تمام موارد دیده می شود، ادم شدید اسکروتال و درد پس از عمل می باشد که تا ماه ها پس از عمل باقی می ماند و ممکن است علی رغم بهبود قابل ملاحظه و پایدار، اندازه اسکروتوم تا مدت ها به میزان طبیعی برنگردد (۸ و ۲).

در این مطالعه، روش جدید ابداع شده Arslan و همکاران (۲) بررسی شد. در این روش با قراردادن کاتتری (شنت) فضای بین دو لایه تونیکا واژینالیس با لایه های خارج از آن و زیر جلد اسکروتوم مربوط می شود. طبق ادعای Arslan با توجه به این که در این روش از دستکاری زیاد و دیسکسیون وسیع اسکروتوم پرهیز می گردد، هم میزان عوارض و هم ادم و سفتی اسکروتال پس از عمل کاهش می یابد.

این مطالعه به منظور مقایسه نتایج روش جدید

هیدروسلکتومی بسته با روش های استاندارد اکسیزیونال هیدروسلکتومی در مراکز درمانی مشهد انجام شد.


**روش بررسی**

این کار آزمایی بالینی در طی فاصله زمانی دوساله از سال ۱۳۸۳ تا ۱۳۸۵ انجام پذیرفت. تعداد ۲۳ بیمار با ۲۴ مورد هیدروسل با روش بسته (شنت) عمل شدند (گروه یک) و تعداد ۲۹ بیمار با ۲۹ مورد هیدروسل تحت هیدروسلکتومی اکسیزیونال استاندارد قرار گرفتند (گروه دوم). متوسط سنی بیماران گروه یک ۴۴/۵ سال (بین ۲۰ تا ۶۸ سال) و گروه دوم ۳۵/۳ سال (بین ۱۸ تا ۴۴ سال) بود. در گروه یک ۱۴ نفر هیدروسل چپ، ۸ نفر هیدروسل راست و یک نفر هیدروسل دو طرفه داشت و در گروه دوم ۱۸ نفر هیدروسل چپ و ۱۱ نفر هیدروسل راست داشتند. متوسط حجم هیدروسل قبل از عمل در گروه یک ۷۰ میلی لیتر (۶۰-۱۲۰ میلی لیتر) و در گروه دوم ۵۳ میلی لیتر (۱۰۰-۴۰ میلی لیتر) بود. طول متوسط بیماری در گروه یک و دو به ترتیب ۱۵ ماه (۲۴-۱۰ ماه) و ۱۱ ماه (۳۰-۶ ماه) بود (جدول یک). تمام بیماران قبل از عمل سونوگرافی اسکروتال شدند.

جدول ۱: مشخصات دموگرافیک بیماران

هیدروسلکتومی		
بسته	باز	
۲۳	۲۹	تعداد بیماران
۶۸	۴۴	حداکثر سن بیماران (سال)
۲۰	۱۸	حداقل سن بیماران (سال)
۴۴/۵	۳۵/۳	میانگین سن بیماران (سال)
۲۴	۲۹	تعداد موارد هیدروسلکتومی
۸	۱۱	سمت راست
۱۴	۱۸	سمت چپ
۱	۰	دو طرفه
۱۲۰	۱۰۰	حداکثر حجم مایع هیدروسل (میلی لیتر)
۶۰	۴۰	حداقل حجم مایع هیدروسل (میلی لیتر)
۷۵	۵۳	میانگین حجم مایع هیدروسل (میلی لیتر)
۲۴	۳۰	حداکثر طول مدت بیماری (ماه)
۱۰	۶	حداقل طول مدت بیماری (ماه)
۱۵	۱۱	میانگین طول مدت بیماری (ماه)
۳	۶	تعداد بیمارانی که از مطالعه خارج شدند.
۲۰	۲۳	تعداد بیماران قابل پیگیری
۲۱	۲۳	تعداد موارد هیدروسلکتومی قابل پیگیری

فراهم نمودیم.

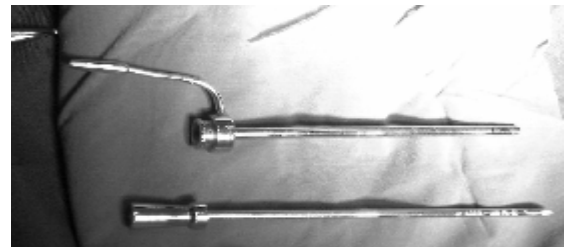


شکل ۲: ترسیمی شماتیک از تکنیک جدید هیدروسلکتومی بسته با استفاده از کاتتر (شنت) سیلیکونی (۲)

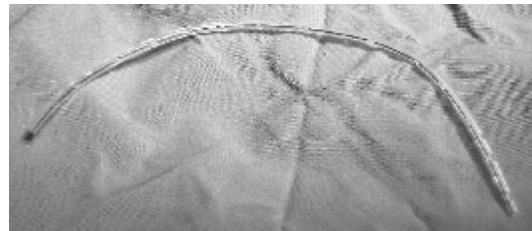
روش عمل به صورت شماتیک در شکل ۲ نشان داده شده است. با در نظر گرفتن وضعیت سلامت و بسته به ترجیح بیمار از آنستری لوکال یا عمومی استفاده می‌شد. همی‌اسکروتوم مبتلا بین انگشت شست و سایر انگشتان کمک جراح به نحوی گرفته می‌شد تا کاملاً Tense و برجسته شود. سپس دو انسزیون به طول حدود ۵ میلی‌متر در بالا و پائین آن داده می‌شد. کانولا همراه با ماندرن به طور سطحی، بدون ورود به ساک هیدروسل از یک انسزیون وارد می‌شد و پس از طی نمودن زیر جلد اسکروتوم در سطح قدامی، از انسزیون دیگر خارج می‌گردید و میسر ایجاد شده با عبور دادن یک کاتتر ۸F از داخل کانولا پس از خارج کردن ماندرن حفظ می‌شد و سپس کانولا خارج می‌گردید. در مرحله بعد مجدداً کانولا همراه با ماندرن ولی به صورت عمقی با احتیاط به درون ساک هیدروسل وارد می‌شد و از انسزیون دیگر خارج می‌گردید و کاتتر (شنت) سیلیکونی از درون کانولا عبور داده می‌شد و سپس کانولا خارج می‌گردید. به محض خروج مایع از انتهای کاتتر سیلیکونی و اطمینان از قراردادن کاتتر در ساک هیدروسل برای جلوگیری از ورود مایع زیاد به زیر جلد اسکروتوم و ادم اسکروتال، آن را با آنژیوکت به سرعت آسپیره می‌نمودیم. پس از آن با کمک کاتتر ۸F بخشی از کاتتر سیلیکونی به درون زیر جلد اسکروتوم هدایت شده و سپس دو سر آن با نخ نایلون ۰-۳ به هم بخیه شده و در زیر جلد اسکروتوم پنهان می‌گردید. بدین ترتیب بخشی از کاتتر

معیار ورود به مطالعه هیدروسل غیرارتباطی ساده بدون آسیب‌شناسی زمینه‌ای در بیماران بالغی که رضایت به نوع عمل در نظر گرفته شده را داشتند، بود. معیارهای خروج از مطالعه شامل موارد زیر بود:

هیدروسل ارتباطی، بیماران غیربالغ، مولتی لکوله بودن هیدروسل در سونوگرافی قبل از عمل، وجود دبیری یا مطرح شدن احتمال پیوسل در سونوگرافی قبل از عمل، هیدروسلی که ناشی از عوارض سایر اعمال جراحی مانند واریکوسلکتومی بود، وجود آسیب‌شناسی زمینه‌ای مانند تومور بیضه یا اپیدیدیمواریکت، بیمارانی که پس از عمل امکان پیگیری آنان میسر نبود، بیمارانی که رضایت به عمل با روش در نظر گرفته شده را نداشتند.



شکل ۱ الف: کانولا (تروکار) دارای ماندرن (اوبتوراتور) استیل



شکل ۱ ب: کاتتر سیلیکونی که برای تسهیل عبور مایع سوراخ‌هایی در طول آن تعبیه شده است.

در این مطالعه برای تهیه کاتتر (شنت) از Codman Accu-Flo hydrocephalus slit valve catheters استفاده شد. این کاتتر در بیماران دچار هیدروسفالی به منظور ایجاد شنت و تریکولوپریتونال به کار می‌رود و همیشه طول مازاد بر نیاز دارد که پیش از عمل بریده شده و دور انداخته می‌شود. به خاطر صرفه‌جویی در هزینه‌ها از بقایای این کاتترها استفاده شد. پس از انتخاب یک طول ۲۰-۱۵ سانتی‌متری در طول آن سوراخ‌های متعددی ایجاد نموده و مجدداً استریل می‌کردیم. برای عبور دادن کاتتر نیز یک کانولای ماندرن‌دار (اوبتوراتور) استیل با قطر داخلی ۱۰F و طول ۱۰ سانتی‌متر

همین تورم موجب شده باشد که تروکار در مرحله‌ای که قرار بوده وارد ساک هیدروسل شود، به اشتباه مجدداً از زیر جلد اسکروتوم عبور کرده و وارد ساک نشده باشد و بنابراین گردش مایع امکان‌پذیر نبوده است. در یکی دیگر از بیماران که دچار عود شده بود، در حین عمل مجدد پس از خارج کردن کاتتر مشاهده گردید که لومن آن در تمام طول به وسیله لخته و دبری مسدود گردیده و امکان گردش مایع از درون کاتتر وجود نداشته و لذا مایعی که توسط تونیکا واژینالیس تولید می‌گردید، نمی‌توانست به خارج از آن راه یابد تا به وسیله لنفاتیک‌های موجود در زیر جلد اسکروتوم جذب شود. در یک بیمار دیگر از موارد عود، سونوگرافی قبل عمل اول به اشتباه هیدروسل را ساده گزارش کرده بود در حالی که در حین عمل پس از قرار دادن کاتتر، تلاش برای خارج کردن مایع، مستلزم فروبردن آنژیوکت در چند نقطه از همی‌اسکروتوم بود که بیانگر مولتی لکوله بودن آن بود و در صورت اطلاع درست قبلی، این بیمار کاندید عمل بسته نبود و از همان ابتدا باید تحت هیدروسلکتومی باز قرار می‌گرفت. در دو بیمار دیگر علتی برای عود پیدا نشد، اما در کل در بیمارانی که دچار عود شدند، حجم مایع هیدروسل زیادتر و مدت بیماری طولانی‌تر بود. ۷ بیمار از ۸ بیماری که پس از هیدروسلکتومی بسته دچار عود شدند، در هفته اول و یک بیمار دیگر پس از ۳ ماه عود را تجربه کردند. هیچ‌یک از ۶ بیماری که تحت عمل مجدد به روش اکسیزیونال قرار گرفتند، مجدداً دچار عود نشدند و سایر عوارض نیز در آنها افزایش نداشت.

عوارض احتمالی به دنبال هیدروسلکتومی شامل عفونت، درد پس از عمل، ادم و سفتی، هماتوم و آتروفی بیضه نیز در دو گروه با هم مقایسه شدند. در گروه یک درد پس از عمل در ۹ بیمار (۴۲/۹ درصد) کم، در ۱۱ بیمار (۵۲/۴ درصد) متوسط و در یک بیمار (۴/۷ درصد) زیاد بود. همچنین ۵ بیمار (۲۳/۸ درصد) ادم و سفتی قابل توجهی پس از عمل داشتند که البته همگی دچار عود شدند. هماتوم، آتروفی بیضه و عفونت در هیچ‌یک از بیماران این گروه مشاهده نشد. هرچند در همه بیماران کاتتر قابل مشاهده و لمس بود. ولی جالب است که هیچ‌کدام وجود آنرا احساس نمی‌کردند و هیچ ناراحتی در

سیلیکونی در داخل ساک هیدروسل و بخش دیگر آن در زیر جلد اسکروتوم قرار می‌گرفت. محل انسیزیون‌ها در صورت نیاز با نخ کرومیک ۰-۳ بخیه زده می‌شد و پانسمان ساپورتیو اسکروتال انجام می‌گردید.

این عمل در تجارب اولیه به صورت بستری یک روزه و پس از آن به صورت سرپایی انجام می‌شد. به تمام بیماران آنتی‌بیوتیک پروفیلاکتیک تجویز می‌گردید و آنالژزیک برحسب درخواست بیمار براساس شدت درد وی استفاده می‌گردید و مبنایی برای تقسیم‌بندی میزان درد پس از عمل به خفیف (بدون نیاز به آنالژزیک)، متوسط (مستلزم آنالژزیک خوراکی) و شدید (مستلزم آنالژزیک تزریقی - مخدر) بود.

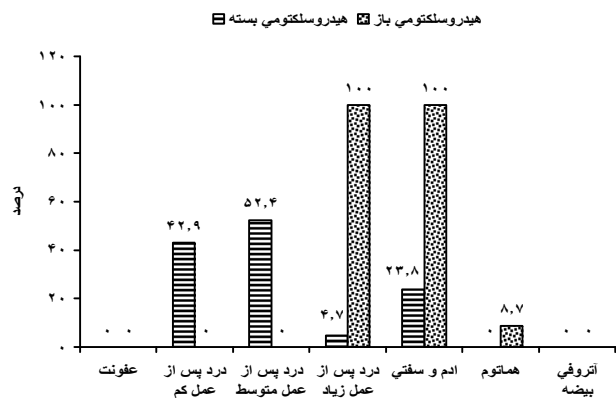
نتایج عمل شامل میزان بهبودی، عود و عوارضی مانند عفونت، درد پس از عمل، ادم، هماتوم و آتروفی بیضه در دو گروه مقایسه شد. طول مدت پیگیری بیماران ۶-۳ ماه بود و بیمارانی (۳ بیمار از گروه یک و ۶ بیمار از گروه دوم) که پیگیری آنان به مدت حداقل ۳ ماه امکان‌پذیر نبود، از مطالعه خارج شدند.

#### یافته‌ها

در این مطالعه در گروه یک از بین ۲۱ مورد هیدروسلکتومی بسته، ۱۳ مورد (۶۲ درصد) بهبودی و ۸ مورد (۳۸ درصد) عود (شکست درمان) مشاهده شد. در حالی که در گروه دوم از بین ۲۳ مورد هیدروسلکتومی باز ۲۲ مورد (۹۵/۶ درصد) بهبودی و یک مورد (۴/۴ درصد) عود مشاهده گردید.

به بیمارانی که به دنبال عمل بسته دچار عود شدند، پیشنهاد هیدروسلکتومی باز (اکسیزیونال) همراه با خارج کردن کاتتر شد که ۶ بیمار پذیرفتند و تحت عمل مجدد قرار گرفتند. در ۲ بیمار، سونوگرافی قبل از عمل مجدد نشان داد که تمام طول کاتتر در زیر جلد اسکروتوم قرار گرفته و هیچ قسمتی از آن درون ساک هیدروسل نیست که این یافته در حین عمل تأیید گردید. بنابراین علت عود در این بیماران احتمالاً ناتوانی در انجام صحیح روش بسته بود. در طی عمل اول این دو بیمار و دو بیمار دیگری که دچار عود نشدند، برای کاهش احتمال خونریزی طی عمل که می‌تواند منجر به انسداد کاتتر گردد، در طول مسیر زیر جلدی تروکار مخلوط لیدو کائین با اپی‌نفرین تزریق گردید که باعث تورم در این ناحیه شد و ممکن است

این مورد نداشتند (نمودار ۱).



نمودار ۱: عوارض هیدروسلکتومی بسته و باز

در گروه دوم تمام بیماران (۱۰۰ درصد) پس از عمل درد شدیدی داشتند. ادم و سفتی نیز روز پس از عمل و در ویزیت یک هفته بعد از عمل در همه بیماران وجود داشت، اما ۳ ماه بعد از عمل در اکثر بیماران کاهش یافته بود. در این گروه نیز عفونت و آتروفی بیضه در هیچ یک از بیماران مشاهده نشد (نمودار ۱).

## بحث

در این مطالعه میزان بهبودی در روش هیدروسلکتومی بسته ۶۲ درصد و در روش هیدروسلکتومی باز ۹۵/۶ تعیین گردید. در روش های مختلف میزان موفقیت عود و عوارض گزارش شده متفاوت است (۳ و ۹ و ۵). Zahalsky احتمال آسیب اپیدیدیم در جریان هیدروسلکتومی باز را قابل توجه و در حدود ۵/۶۲ درصد گزارش کرده است (۸). در مطالعه Kiddoo میزان کلی عوارض به دنبال جراحی هیدروسلکتومی ۱۹/۲ درصد گزارش شد. عفونت یا آبسه اسکروتال در ۹/۳ درصد تورم پایدار (شکست درمان) و درد مزمن در ۰/۶ درصد بیماران ایجاد شد. به علاوه گذاشتن یا نگذاشتن درن تأثیری بر میزان عوارض نداشت (۳).

در مطالعه ای که اسپیراسیون و اسکلوترابی با هیدروسلکتومی استاندارد مقایسه شده بود، میزان موفقیت عمل به طور کلی ۷۶ درصد برای اسکلوترابی و ۸۴ درصد برای هیدروسلکتومی گزارش شد. اما میزان عوارض در اسکلوترابی ۸ درصد و در هیدروسلکتومی ۴۰ درصد بود (۴).

Roosen در مطالعه خود ابتدا فقط با Puncture به تنهایی مایع هیدروسل را تخلیه کردند و سپس در بیمارانی که دچار

عود شدند، اسکلوترابی یا جراحی انجام دادند. جالب توجه آن بود که ۱۵ درصد بیماران با Puncture به تنهایی بهبود یافتند و دچار عود نشدند (۵).

Shan نتایج اسکلوترابی با فنل و هیدروسلکتومی با روش Bottle neck را مقایسه کردند. در بیمارانی که تحت اسکلوترابی قرار گرفتند، ۴۷/۵ درصد با یک نوبت، ۳۰ درصد با دو نوبت، ۱۲/۵ درصد با سه نوبت، ۵ درصد با چهار نوبت و ۲/۵ درصد با پنج نوبت اسکلوترابی درمان شدند. در حالی که ۲/۵ درصد بیماران حتی با ۶ نوبت اسکلوترابی نیز بهبود نیافتند (شکست درمان). بیماران هیچ شکایتی از درد لوکالیزه یا عفونت نداشتند و همگی در همان روز به فعالیت های عادی خود بازگشتند. در گروه هیدروسلکتومی ۹۷/۵ درصد با یک بار عمل بهبود یافتند، در حالی که ۲/۵ درصد نیازمند جراحی مجدد برای بهبود شدند. در این بیماران درد پس از عمل در ۳۷/۵ درصد و عفونت لوکالیزه در ۵ درصد بیماران ایجاد شد و ۶۲/۵ درصد آنان نیاز به استراحت به طور متوسط به میزان ۴/۵ روز و غیبت از کار برای ۱۰ روز داشتند. لذا آنان به این نتیجه رسیدند که برای درمان هیدروسل، اسکلوترابی با فنل به اندازه هیدروسلکتومی مؤثر است، ولی موربیدیته کمتری ایجاد کرده و اثراتش بر اسپرماتوژنز مشابه هیدروسلکتومی است. آنان پیشنهاد کردند که از اسکلوترابی با فنل به عنوان درمان انتخابی هیدروسل استفاده شود و هیدروسلکتومی برای بیمارانی انجام شود که آسیب شناسی همراه اینگوینال اسکروتال دارند و یا برای پیگیری مشکل داشته و مایل هستند که با یک نوبت عمل، علاج شوند (۱۰).

Darren میزان موفقیت کلی هیدروسلکتومی به روش Jaboulay (Bottleneck) و Lord (Plication) را ۸۴ درصد و اسکلوترابی با سدیم تترادسیل سولفات (STDS) را ۷۵ درصد تخمین زد. ولی میزان عوارض در گروه اسکلوترابی فقط ۸ درصد و در گروه هیدروسلکتومی ۴۰ درصد بود. هزینه تمام شده هیدروسلکتومی تقریباً ۹ برابر اسپیراسیون و اسکلوترابی بود (۱۱).

Erdas نیز در مقایسه اسکلوترابی با هیدروسلکتومی به این نتیجه رسید که تأثیر این دو روش قابل مقایسه است

هیدروسلکتومی همانند Jaboulay technique است که میزان موفقیت آن بسیار بالا است. ولی روشی تهاجمی است و مستلزم دیسکسیون وسیعی در اسکروتوم است که همین امر موجب شده تا میزان عوارض آن در مقالات بالاتر از سایر روش‌ها باشد. روش هیدروسلکتومی بسته با استفاده از کاتتر، از نظر نتایج عمل و میزان بهبودی و عود با روش‌هایی از قبیل آپیراسیون، اسکروتوپایی و window operation قابل مقایسه است و با عوارض کمی همراه است. میزان موفقیت این روش در مطالعه ما ۶۲ درصد و در مطالعه Arslan ۷۳ درصد بود (۱). با توجه به مطالب فوق در بیمارانی که از نظر جراحی پرخطر هستند و یا در بیمارانی که هیدروسلکتومی آنها خیلی شدید و مزمن و نیز مولتی لکوله نیست و به عبارتی در بیمارانی که هیدروسلکتومی اکسیزیونال مقبولیت زیادی ندارد، شاید روش هیدروسلکتومی بسته با کاتتر روش ارجح باشد. در صورتی که این روش را در چنین بیمارانی تجربه کنیم، قطعاً با افزایش تجربه، به نتایج بهتری از نظر میزان موفقیت همراه با کاهش ادم و سایر عوارض دست خواهیم یافت.

### تشکر و قدردانی

از همکاری صمیمانه کارکنان اتاق عمل و بخش ارولوژی بیمارستان امام رضا (ع) تشکر و سپاسگزاری می‌گردد. مقاله حاضر از پایان‌نامه تحقیقاتی آقای دکتر علی آهنيان رزیدنت ارشد ارولوژی (شماره ۱۸۰۱-ت) استخراج شده است.

### References

- 1) Beiko DT, Kim D, Morales A. Aspiration and sclerotherapy versus hydrocelectomy for treatment of hydroceles. *Urology*. 2003; 61(4):708-12.
- 2) Arslan M, Kilinç M, Yilmaz K, Oztürk A. A new approach in the management of the hydrocele with a silicone catheter. *Urology*. 2004;63(1):170-3.
- 3) Albrecht W, Höftl W, Aharinejad S. Lord's procedure--the best operation for hydrocele? *Br J Urol*. 1991; 68(2):187-9.
- 4) Roosen JU, Larsen T, Iversen E, Berg JB. A comparison of aspiration, antazoline sclerotherapy and surgery in the treatment of hydrocele. *Br J Urol*. 1991; 68(4):404-6.
- 5) Jahnsen S, Johansson JE. Results of window operation for primary hydrocele. *Urology*. 1993; 41(1):27-8.
- 6) Miroglu C, Tokuc R, Saporta L. Comparison of an extrusion procedure and eversion procedures in the treatment of hydrocele. *Int Urol Nephrol*. 1994; 6(6):673-9.
- 7) Erdas E, Pisano G, Pomata M, Pinna G, Secci L, Licheri S, et al. Sclerotherapy and hydrocelectomy for the management of hydrocele in outpatient and day-surgery setting. *Chir Ital*. 2006;

(اسکلروتراپی ۹۵/۸ درصد و جراحی ۱۰۰ درصد). ولی اسکروتراپی راحت‌تر و سریع‌تر انجام شده و مدت اقامت در بیمارستان و میزان عوارض آن کمتر از جراحی است. در عین حال ۴۱/۷ درصد بیماران نیاز به بیش از یک نوبت اسکروتراپی برای درمان قطعی داشتند، در حالی که جراحی در یک مرحله در تمام بیماران مؤثر است (۷).

مروری بر مقالات منتشر شده از سال ۱۹۹۶ تا ۲۰۰۲ نشان داد که میزان موفقیت گزارش شده برای Window operation از ۹ درصد تا ۱۰۰ درصد (۵) و برای سایر روش‌های هیدروسلکتومی باز از ۸۱ درصد تا ۱۰۰ درصد متغیر است (۳و۶و۱۲و۱۳).

در تنها مطالعه‌ای که روش جدید قرار دادن کاتتر سیلیکونی را بررسی کرده، میزان عود ۲۷ درصد بود که طبق نظر محققین با احتیاط بیشتر در طی انجام این روش و در صورت امکان جلوگیری از خونریزی ممکن است، بتوان این میزان عود را کاهش داد. زیرا در ۵ بیمار از ۱۲ بیماری که دچار عود شدند، خونریزی جزئی در طی عمل ایجاد شده بود و به علاوه در مورد هیدروسل‌های بزرگ‌تر میزان عود بیشتر بود (۲). در مطالعه ما نیز میزان عود این روش ۳۸ درصد بود.

### نتیجه‌گیری

از بین روش‌های درمانی متعددی که برای هیدروسل غیرارتباطی ذکر شده، مؤثرترین آن روش‌های اکسیزیونال

58(5):619-25.

8) Zahalsky MP, Berman AJ, Nagler HM. Evaluating the risk of epididymal injury during hydrocelectomy and spermatocelectomy. *J Urol*. 2004;171(6 Pt 1):2291-2.

9) Kiddoo DA, Wollin TA, Mador DR. A population based assessment of complications following outpatient hydrocelectomy and spermatocelectomy. *J Urol*. 2004;171(2 Pt 1):746-8.

10) Shan CJ, Lucon AM, Arap S. Comparative study of sclerotherapy with phenol and surgical treatment for hydrocele. *J Urol*. 2003;169(3):1056-9.

11) Beiko DT, Kim D, Morales A. Aspiration and sclerotherapy versus hydrocelectomy for treatment of hydroceles. *Urology*. 2003; 61(4):708-12.

12) Shah PA, Dewoolkar VV, Changlani TT. Ambulatory hydrocele surgery: a review of 50 cases. *J R Coll Surg Edinb*. 1992; 37(6):385-6.

13) Rohondia OP, Kowli SS. Everted plication--a modified technique in hydrocele surgery. *J Postgrad Med*. 1993;39(2):77-8.