








Review Article

Laser Therapy in Corneal Refractive of Patients with Systemic Autoimmune Disorders

Mohammad-Reza Ansari-Astaneh (M.D)¹ , Acieh Es'haghi (M.D)² 

Elahe Keshavarzian (M.Sc)³ , Javad Sadeghi (M.D)¹ , Mohammad Yaser Kiarudi (M.D)*¹ 

¹ Assistant Professor of Ophthalmology, Eye Research Center, Mashhad University of Medical Sciences, Mashhad, Iran. ² Assistant Professor of Cornea & External Eye Diseases, Eye Research Center, The Five Senses Health Institute, Rassoul Akram Hospital, Iran University of Medical Sciences, Tehran, Iran. ³ M.Sc in Nursing, Department of Medical - Surgical, School of Nursing and Midwifery, Mashhad University of Medical Sciences, Mashhad, Iran.

Abstract

The rise in patients seeking corneal refractive surgery, despite having systemic autoimmune diseases, underscores the need for special considerations when treating these individuals. Recent studies have expanded our knowledge in identifying and evaluating autoimmune disorders and their potential side effects in the results of corneal refractive surgery with laser. This study briefly examines the pathogenic factors, clinical aspects, and possible complications in patients with systemic autoimmune disorders subjected to these surgeries. In total, 132 articles were selected for this research among the reviewed studies. Considering that the release of various cytokines caused by systemic autoimmune disorders can lead to destructive corneal consequences, the need for early diagnosis before any laser surgery for refractive errors seems essential. Although procedures such as LASIK and PRK are commonly performed on patients with autoimmune disorders, important considerations must be made. Studies have not yet confirmed definitive contraindications to laser refractive surgery for autoimmune disorders.

Keywords: Autoimmune Disease, Cornea, Refractive Surgery, Photorefractive Keratectomy, Laser in-situ Keratomileusis

*Corresponding Author: Mohammad Yaser Kiarudi (M.D), E-mail: kiaroudimy@mums.ac.ir & y_kia76@yahoo

Received 4 Apr 2023

Final Revised 15 May 2023

Accepted 20 May 2023

Published Online 28 Aug 2023

Cite this article as: Ansari-Astaneh MR, Es'haghi A, Keshavarzian E, Sadeghi J, Kiarudi MY. [Laser Therapy in Corneal Refractive of Patients with Systemic Autoimmune Disorders]. J Gorgan Univ Med Sci. 2023; 25(2): 12-21. [Article in Persian]





مروری

لیزر درمانی در عیوب انکساری قرنیه بیماران مبتلا به اختلالات خودایمنی سیستمیک

دکتر محمدرضا انصاری آستانه^۱ ID، دکتر آسیه اسحاقی^۲ ID، الهه کشاورزبان^۳ ID، دکتر جواد صادقی^۱ ID، دکتر محمدیاسر کیارودی^{۱*} ID
^۱استادیار چشم پزشکی، مرکز تحقیقات چشم، دانشگاه علوم پزشکی مشهد، مشهد، ایران. ^۲استادیار بیماری‌های قرنیه و خارج چشمی، مرکز تحقیقات چشم، پژوهشکده سلامت حواس پنجگانه، بیمارستان رسول اکرم (ص)، دانشگاه علوم پزشکی و خدمات بهداشتی درمانی ایران، تهران، ایران. ^۳کارشناس ارشد رشته پرستاری، دانشکده پرستاری و مامایی، گروه داخلی - جراحی، دانشگاه علوم پزشکی مشهد، مشهد، ایران.

چکیده

افزایش تعداد بیماران مبتلا به بیماری‌های خود ایمنی سیستمیک که خواستار انجام جراحی عیوب انکساری قرنیه با لیزر هستند؛ نیازمند توجه بیشتری به اهمیت بالینی وضعیت این بیماران است. مطالعات اخیر، دانش ما را در شناسایی و ارزیابی اختلالات خود ایمنی و اثرات جانبی بالقوه آنها در نتایج جراحی‌های عیوب انکساری قرنیه با لیزر را گسترش داده است. در این مقاله مروری به طور خلاصه به بررسی عوامل بیماری‌زا، جنبه‌های بالینی و عوارض احتمالی در بیماران مبتلا به اختلالات خود ایمنی سیستمیک که تحت این عمل‌های جراحی قرار می‌گیرند می‌پردازیم. در مجموع از بین مطالعات بررسی شده ۱۳۲ مقاله برای این مطالعه انتخاب شدند. با توجه به این که آزاد شدن سیتوکین‌های مختلف ناشی از اختلالات خودایمنی سیستمیک، می‌تواند منجر به پیامدهای مخرب قرنیه شود؛ لذا نیاز به تشخیص زودهنگام قبل از هر جراحی لیزری عیوب انکساری ضروری به نظر می‌رسد. اگرچه به طور معمول روش‌هایی مانند LASIK و PRK در بیماران مبتلا به اختلالات خودایمنی انجام می‌شود؛ اما ملاحظات اساسی نیز بایستی در نظر گرفته شوند. موارد منع قطعی جراحی لیزری عیوب انکساری برای هر اختلال خود ایمنی هنوز توسط مطالعات تایید نشده است.

واژه‌های کلیدی: بیماری خودایمنی، قرنیه، جراحی عیوب انکساری، کراتکتومی فوتورفراکتیو، لیزر کراتومیلوسیس درجا

* نویسنده مسؤول: دکتر محمدیاسر کیارودی، پست الکترونیکی kiaroudimy@mums.ac.ir و y_kia76@yahoo

نشانی: مشهد، میدان فردوسی، بلوار قرنی، بیمارستان چشم پزشکی خاتم الانبیا، تلفن ۰۵۱-۳۷۲۸۱۴۰۱

وصول ۱۴۰۲/۱۱/۱۵ اصلاح نهایی ۱۴۰۲/۱۲/۲۵ پذیرش ۱۴۰۲/۱۲/۳۰ انتشار ۱۴۰۲/۶/۶

مقدمه

جراحی عیوب انکساری قرنیه با لیزر (Corneal refractive surgeries) (CRSs) به طور گسترده در حال انجام هستند. هرچند این روش‌های جراحی حذف عینک، عمدتاً در سنین بالای ۱۸ سال به کار می‌روند؛ اما گاهی در سنین پایین‌تر نیز برای رفع آنیزومترپی و درمان تبلی چشم به کار گرفته شده‌اند.^۱ لازم است بیماران قبل از انجام عمل جراحی از جهات مختلف تحت معاینات کامل چشم پزشکی قرار گیرند و به کمک روش‌های تصویربرداری، اختلالات قرنیه به ویژه کراتوکونوس رد شوند.^۲

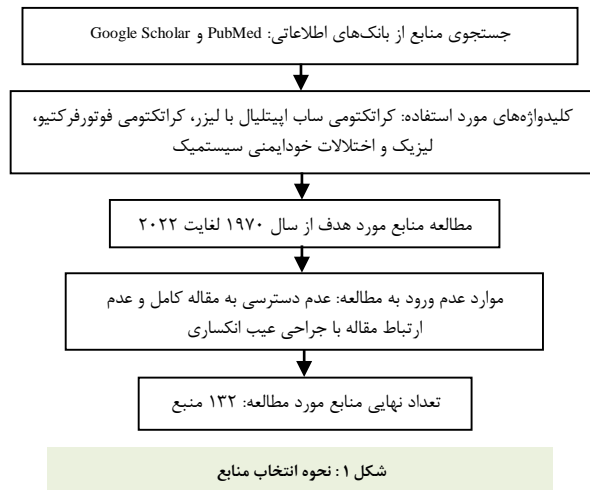
روش‌های مختلفی برای جراحی لیزری حذف عینک از جمله لیزیک (Laser in-situ Keratomileusis)، کراتکتومی فوتورفراکتیو (PRK) و خارج کردن لنتیکول از برش کوچک (SMILE) معرفی شده‌اند. هر کدام از این روش‌ها دارای نقاط ضعف و قوت مختلفی هستند. عارضه اکتازی از نگران کننده‌ترین این عوارض است و در عمل جراحی لیزیک شایع‌تر است. عوارض دیگری همچون عفونت قرنیه، کدورت قرنیه، عدم اصلاح کامل عیب انکساری و خشکی

چشم نیز در این روش‌ها گزارش شده است.^۳ در زمینه بیماری‌های خاص سیستمیک عوارض این روش‌های جراحی افزایش پیدا می‌کند و می‌تواند بهبود بینایی بعد از عمل را تحت تاثیر قرار دهد. بیماری‌های خودایمنی و روماتولوژیک جزء موارد نگران کننده در این زمینه هستند. مطالعات متعددی پیامدهای مختلف CRS را در سندرم شوگرن،^۴ بیماری التهابی روده،^{۵-۱۰} آرتريت روماتوئید،^{۱۱} لوپوس اریتماتوز سیستمیک^{۱۲} و اسپوندیلیت آنکیلوزان^{۱۳} ارزیابی کرده‌اند. برخی مطالعات به این نتیجه رسیده‌اند که عوارض قرنیه‌ای پس از انجام CRS در بیماری‌های خودایمنی غیرفعال می‌تواند به حداقل برسد.^{۸، ۱۱} در حالی که برخی دیگر چندین عارضه جدی از جمله بیماری خشکی چشم، از بین رفتن بافت قرنیه (coneal melting) و زخم قرنیه را گزارش کرده‌اند.^{۷، ۹} این مقاله مروری به بررسی پاتوفیزیولوژی عوارض چشمی مختلف ناشی از اختلالات خود ایمنی و نحوه تاثیر انواع مختلف جراحی عیوب انکساری قرنیه با لیزر بر این عوارض می‌پردازد.

(Tear dysfunction syndrome) که شیوع بالایی در میان افراد مبتلا به بیماری‌های خودایمنی دارد؛ برخی از اجزای اشکی مانند سیتوکین‌ها افزایش می‌یابد.^{۲۳،۲۲} پروتئین‌های اشکی مانند MMP-9 که برای نگهداری و ترمیم ماتریکس خارج سلولی (کلاژن) استرومای قرنیه مورد نیاز است؛ تعادلش را با مهارکننده‌های خود از دست داده و افزایش می‌یابد. همچنین سطوح بالای سرمی MMP-8، MMP-9 و سیتوکین‌ها در افراد دارای بیماری‌های سیستم خود ایمنی فعال؛ یافت می‌شود.^{۲۵،۲۴} فرض بر این است که تغییرات در اجزای لایه اشکی، منجر به افزایش تخریب و تجزیه کلاژن و تاخیر در ترمیم اپیتلیوم قرنیه می‌شود. عدم تعادل بین یک مهارکننده کلاژناز به نام «ماکروگلوبولین آلفا-۲» و یک آنزیم پروتئولیتیک به نام «فعال کننده پلاسمینوژن» در لایه اشکی، در نهایت منجر به کراتولیز می‌شود.^{۲۷،۲۶}

از بین رفتن سلول‌های غدد اشکی و یا از کار افتادن آنها، علت سندرم خشکی چشم علامت‌دار در زمینه اسکروز سیستمیک است.^{۲۹،۲۸} از نقطه نظر پاتوفیزیولوژیک، تنوع عوامل ژنتیکی و محیطی می‌تواند منجر به تولید بیش از حد کلاژن ناشی از خودایمنی شود که در نهایت منجر به فیروز اندام‌ها و بافت‌های پوستی می‌شود.^{۳۱-۳۳} مسدود شدن گیرنده‌های موسکارینی توسط اتوآنتی‌بادی‌ها در اسکروز سیستمیک منجر به کاهش عملکرد غدد اشکی می‌شود. علاوه بر این، آزاد شدن پرفورین - گرانازیم A و سیتوکین‌های پیش التهابی به واسطه لنفوسیت‌های CD4+ T باعث مرگ سلولی می‌شوند که خود منجر به تخریب غدد اشکی می‌شود.^{۳۴-۳۶} مطالعات هیستوپاتولوژیک افزایش فیبریل‌های کلاژن تیپ I، III، VI و VII به همراه سایر پروتئین‌های ماتریکس خارج سلولی مانند فیبرین، پروتئوگلیکان‌ها، لمینین، فیبرونکتین و تناسین را نشان داده است.^{۳۷} فیروز ملتحمه با درگیری مجاری اشکی توسط ماست سل‌های بدون گرانول نیز مشاهده شده است.^{۳۸}

بیماری غده میومین (Meibomian gland disease: MGD) دلیل اصلی بیماری خشکی چشم از نوع تبخیری است.^{۴۰،۳۹} وجود MGD در بیماران مبتلا به اختلالات خودایمنی اجتناب ناپذیر است؛ اما در بیماران سالم با توجه به تفاوت‌های مختلف جمعیتی و جغرافیایی از ۲۰ تا ۷۰ درصد متفاوت است و علاوه بر این، برخی مطالعات شیوع بالاتر MGD را در میان بیماران مبتلا به برخی اختلالات خودایمنی در مقایسه با بیماران سالم گزارش کرده‌اند.^{۴۱-۴۵} به دلیل پیچیدگی پاتوفیزیولوژی MGD، تعدادی مکانیسم بیماری‌زا از جمله التهاب پلک، ترشح غیرطبیعی غدد میومین، تغییرات میکروبی در سطح چشم، انسداد روزنه‌های غدد میومین به دلیل کراتینه شدن و آلودگی دمودکس پیشنهاد شده است.^{۴۶-۴۸} علاوه بر این، در بیماران مبتلا به شوگرن ثانویه، لوپوس و آرتریت روماتوئید، چندین فرضیه



روش بررسی

جستجوی مطالعات از سال‌های ۱۹۷۰ لغایت ۲۰۲۲ از پایگاه‌های PubMed و Google Scholar با کلید واژه‌های کراتکتومی ساب اپیتلیال با لیزر، کراتکتومی فوتورفرکتیو، لیزیک (Laser in-situ Keratomileusis) و اختلالات خودایمنی سیستمیک انجام شد و ۱۳۲ مقاله با متن کامل مربوط به جراحی انکساری قرنیه در بیماران مبتلا به اختلالات خودایمنی سیستمیک وارد مطالعه شدند (شکل یک).

اختلالات خود ایمنی سیستمیک و بیماری خشکی چشم

ترکیب بیماری خشکی چشم و اختلال در سیستم ایمنی در حضور ترومای جراحی، سطح چشم را در شرایطی قرار می‌دهد که در نهایت منجر به ذوب و سوراخ شدن استرومای قرنیه پس از انجام CRS در اختلالات خودایمنی می‌شود. همچنین توکسیسیته اپی‌تلیال و تاخیر ترمیم ناشی از داروهای موضعی، کمبود اشک و از بین رفتن بافت سطحی قرنیه از دیگر دلایل ذوب قرنیه در این بیماران است.^{۱۶،۱۵} علاوه بر این، عفونت یا ترومای خفیف چشمی در بیماران مبتلا به بیماری‌های خودایمنی، ممکن است منجر به اختلال در فرآیند ترمیم زخم پس برداشتن بافت سطحی قرنیه شود که به عنوان «ایجاد سریع اسکار قرنیه» شناخته می‌شود.^{۱۷-۱۹} علاوه بر این، آنزیم‌های آزاد شده توسط سلول‌های پلی‌مورفونوکلر در نواحی تخریب بافت قرنیه مهم‌ترین دلیل زخم قرنیه در بیماری خشکی چشم در زمینه اختلالات خودایمنی هستند.^{۲۰} عصب‌زدایی نوروهای حسی قرنیه ناشی از ابلیشن استرومایی و برش فلپ طی لیزیک و در نتیجه فقدان عوامل نوروتروفیک آزاد شده توسط رشته‌های عصبی حسی، منجر به یک ناهنجاری سطحی گذرا به نام اپیتلیوپاتی نوروتروفیک ناشی از لیزیک می‌شود.^{۲۱} یکپارچگی ساختار قرنیه نه تنها به تعاملات سلول به سلول، بلکه به تعاملات بین سلول و ماتریکس خارج سلولی نیز بستگی دارد. بررسی شده است که در بیماران مبتلا به اختلال عملکرد لایه اشکی

منجر به انحلال کلاژن‌های استرومای قرنيه می‌شود.^{۵۴،۵۵} کمپلکس‌های اتوآنتی‌ژن تولید شده در جریان بیماری لوپوس، اثرات پاتولوژیک مستقیم و غیرمستقیم دارند. تجزیه کمپلکس‌های ایمنی در عروق و غشای زیرین ضایعات هدف مانند جسم مژگانی و قرنيه، به طور مستقیم باعث اختلال در یکپارچگی غشا می‌شود و کموناکسی سلول‌های التهابی را افزایش می‌دهد. علاوه بر این، گردش این کمپلکس‌ها در جریان خون، سیستم کمپلمان را فعال می‌کند که به نوبه خود بدن را به یک حالت التهاب و در نتیجه اختلال بافتی سوق می‌دهد.^{۵۷-۶۰}

اینتلیوم روده آسیب‌دیده توسط فرآیندهای التهابی می‌تواند مسیری برای رسیدن کمپلکس‌های ایمنی به بافت‌های چشمی در بیماری التهابی روده باشد. علاوه بر این، پاتوژن‌های روده ممکن است در اصلاح سیستم ایمنی و ظهور تظاهرات چشمی نقش داشته باشند.^{۶۱-۶۳} سیستم هدایت عصبی و مورفولوژی اعصاب توسط سلول‌های التهابی تغییر می‌کند و باعث علائم خشکی چشم در بیماران مبتلا به اختلالات خود ایمنی می‌شود. نفوذ سلول‌های التهابی در غدد اشکی و سایر قسمت‌های بافت چشم، سیگنال‌های هدایت عصبی طبیعی را مسدود می‌کند. افزایش سطح نوروتروفین ناشی از سیتوکین‌های بیش از حد سرکوب شده مانند فاکتور نکروز تومور آلفا (TNF α)، اینترلوکین ۱ β (IL 1 β) و اینترلوکین ۶ (IL 6) در کراتوسیت‌ها، به‌طور غیرطبیعی رشته‌های عصبی را شکل می‌دهد و منجر به تشکیل میکرونوروما و در نتیجه اختلالات عصبی می‌شوند. افزایش ضخامت اعصاب استرومای قرنيه و جوانه زدن عصب به عنوان تغییر مورفولوژی به دلیل پاسخ‌های التهابی دیده می‌شود.^{۶۵،۶۶}

کراتولیز به اتوآنتی‌بادی‌ها و آزادسازی سیتوکین‌ها مربوط می‌شود. افزایش سطح سیتوکین‌ها از نوع «متریکس متالوپپتیدازها» (MMPs) بر «مهارکننده‌های بافتی مانند متالوپروتیناز ۱» (TIMP 1) غالب است و در نتیجه تجمع کلاژن‌ها در قرنيه منجر به کراتولیز مخرب می‌شود.^{۶۶} زخم قرنيه یک عارضه دیررس و غیرشایع آرتریت روماتوئید (RA) است و با توجه به این که عروق قرنيه بیشتر در نواحی پیرامونی وجود دارد تا در نواحی مرکزی؛ در نتیجه زخم‌ها بیشتر در نواحی محیطی رخ می‌دهند که دلیل آن افزایش دسترسی سلول‌های التهابی به این نواحی است. متریکس متالوپپتیداز تیپ ۲ و ۹ به ترتیب در استرومای قرنيه و غدد اشکی یافت می‌شوند. نازک شدن و زخم شدن قرنيه و علائم خشکی چشم از پیامدهای تجمع آنها در قرنيه است.^{۶۷} اینترلوکین ۱۷ آزاد شده توسط سلول‌های T helper 17، دارای اثر سینرژیک با سلول‌های دیگر است که مسیرهای پروتئین کیناز فعال شده با میتوزن (MAPK) و فاکتور هسته‌ای Jb را فعال می‌کند و در نهایت التهاب را شعله‌ور می‌سازد. در یک فرآیند با واسطه MAPK، وجود استرس در سطح چشم

دیگر نیز برای مکانیسم بیماری از جمله کمبود آندروژن، تخریب غده توسط سیستم ایمنی و اختلال سیتوکین ناشی از تعاملات عصبی در سلول‌های اپیتلیال غده در نظر گرفته شده است.^{۵۰،۶۹،۷۱} تروما و التهاب علل احتمالی تغییرات بافت چشمی در بیماران مبتلا به اختلالات خودایمنی هستند. نارسایی اشک، اثرات توکسیک داروهای موضعی مانند کورتیکواستروئیدها و تغییر فعالیت سلولی در قرنيه بیماران آرتریتی، آنها را مستعد بیماری‌های سطحی چشمی مانند کراتیت اولسراتیو محیطی یا تشدید یک وضعیت از پیش موجود می‌کند.^{۵۲،۵۱} هنگامی که دستکاری جراحی (تروما) رخ می‌دهد؛ اولین اتفاق نفوذ ماکروفازها و نوروفیل‌ها به استرومای قرنيه است که این فرآیند با واسطه سیگنال‌های التهابی انجام می‌شود. این امر منجر به تخریب بافت، ذوب شدن و سوراخ شدن قرنيه می‌شود که آغاز فرآیند واکنش ایمنی از نوع سلولی است.^{۵۳-۵۵} علاوه بر این، تروما می‌تواند پاسخ التهابی را با سیگنال‌های پیش‌التهابی ناشی از تروما، با تحریک فیروبلاست‌ها در اسکلا را برای تولید جزء CI از سیستم کمپلمان که توسط کمپلکس‌های ایمنی در محل فعال می‌شود؛ افزایش دهد. این فرآیند منجر به مجموعه‌ای از فرآیندها می‌شود که نفوذپذیری عروق را افزایش داده و به سلول‌های التهابی کمک می‌کند تا به محل تروما مهاجرت کرده و در نهایت التهاب تشدید می‌شود.^{۵۶}

نقش سیستم ایمنی و مدیاتورها در کراتولیز و تکرور بافت‌های چشمی

رسوب کمپلکس‌های ایمنی تایید شده توسط مطالعات بافت‌شناسی در عروق اپی‌اسکلا و اسکلا و قرنيه (به عنوان بافت متأثر از این تهاجم) می‌تواند توسط خود تروما و سیگنال‌های القا شده توسط آن تقویت شود.^{۵۶} حضور آنتی‌ژن لوکوسیت انسانی (HLA-DR) در ماکروفازها و فیروبلاست‌های اسکلا که احتمالاً توسط سیتوکین‌های آزاد شده هنگام دستکاری‌های جراحی القا می‌شوند؛ آنها را به آنتی‌ژن‌های مناسبی برای ارایه سلول‌هایی تبدیل می‌کند که می‌توانند پاسخ ایمنی سلولی را در مناطق جراحی در معرض خطر آغاز کنند. این فرآیند توضیح دهنده «التهاب نکروتیک به دنبال عمل جراحی» است. پاسخ التهابی می‌تواند با به دام افتادن کمپلکس‌های ایمنی در طول جراحی به دلیل آسیب دیدن رگ‌های اسکلا و اپی‌اسکلا آغاز شود. Díaz-Valle و همکاران این فرآیند را برای توضیح «زخم نکروزان اسکلا و قرنيه پس از جراحی» پیشنهاد کردند.^{۱۴} نکته قابل توجه این است که اگر پاسخ ایمنی در جای دیگری از بدن توسط آنتی‌ژن‌های مشابه به بافت چشمی یا برخی عوامل میکروبی فعال شود؛ واکنش متقابل (cross reaction) ممکن است در حین جراحی در بافت چشمی رخ دهد. واکنش متقابل آنتی‌بادی‌های آنتی کلاژن در گردش خون با کلاژن‌های قرنيه

ناشی از خشکی چشم، منجر به آزاد شدن سیتوکین‌های پیش‌التهابی می‌شود. استرس سطحی در بیماران مبتلا به بیماری خشکی چشم که از اختلالات عروقی کلاژن (collagen vascular disorders) رنج می‌برند؛ T-cell های کمکی CD4 را تحریک می‌کند تا سیتوکین‌هایی مانند IL-17 آزاد شوند. این سیتوکین‌ها اپیتلیوم قرنیه را برای تولید ماتریکس متالوپپتیداز تیپ ۳ و ۹ تحریک می‌کنند که همراه با عدم تعادل موجود بین پروتئینازها و مهارکننده‌های پروتئیناز، منجر به یک مرکز قرنیه نازک‌تر می‌شود.^{۶۸،۶۹}

ملاحظات و تظاهرات بالینی در بیماری‌های خودایمنی

سیستمیک

از لحاظ تاریخی، بیماران مبتلا به اختلالات خودایمنی کاندیدای مناسبی برای جراحی عیوب انکساری با لیزر نیستند. با این حال، پیشرفت‌ها در فناوری، این امکان را برای افراد خاصی که دارای چنین اختلالاتی هستند؛ انجام داده و به نتایج خوبی دست یافته است. به طور کلی، بیمارانی که جراحی عیوب انکساری با لیزر به آنها پیشنهاد می‌شود؛ بیمارانی هستند که نسبتاً جوان بوده، بیماری به خوبی کنترل شده و عملکرد اشک خوبی دارند. در واقع کلید موفقیت جراحی عیوب انکساری با لیزر در چنین بیمارانی آن است که مطمئن شویم بیماری به خوبی کنترل شده است. یکی از راه‌های تعیین این موضوع، صحبت با روماتولوژیست بیمار است. با این حال، این خود بیماران هستند که می‌توانند بیشترین کمک را داشته باشند. به طور کلی، بهترین راه آن است که از بیمار پرسیم که آنها نسبتاً بدون علائم هستند و رژیم دارویی آنها برای مدتی ثابت بوده است و آنها تحت مراقبت روماتولوژیست هستند. قبل از اجازه دادن به هر بیمار خودایمنی برای انجام جراحی عیوب انکساری با لیزر رضایت آگاهانه مناسب نیز بسیار مهم است. در بسیاری از موارد، بیماران پس از شنیدن خطرات از این روش چشم‌پوشی می‌کنند. بیماران باقیمانده خود خطرات را ارزیابی نموده و تصمیم می‌گیرند که ادامه دهند. به طور کلی، برای بسیاری از این افراد، این عمل می‌تواند یک پیشرفت فوق‌العاده برای زندگی آنها باشد؛ درست مانند افرادی که بیماری خودایمنی ندارند. به طور مثال در مواردی که آرتريت روماتوئید فقط در مفاصل ظاهر می‌شود؛ معمولاً بیماران عمل لیزیک را بسیار خوب انجام می‌دهند. ذوب شدن قرنیه در بیمار بدون بیماری خارج مفصلی بسیار غیرعادی است؛ ولی با این حال چنین مواردی گاهی اوقات رخ می‌دهد.

تظاهرات چشمی بیماری‌های خودایمنی به خوبی شناخته شده است. آنها ممکن است در طول دوره بیماری رخ دهند و مهم‌تر از آن، ممکن است نشانه‌های ظهور این بیماری‌ها باشند.^{۷۰} آرتريت روماتوئید یک بیماری رایج عروقی کلاژن است که تظاهرات چشمی آن شامل بیماری خشکی چشم (DED)، تغییرات قرنیه،

کنژکتیویت، یووئیت، اپی اسکلریت و اسکلریت است. شایع‌ترین عارضه چشمی RA بیماری خشکی چشم یا کراتوکونژونکتیویت سیکا (KCS) است که اغلب تظاهرات اولیه بیماری است. خشکی چشم حتی در بیماران مبتلا به آرتريت کنترل شده، ظاهر می‌شود و تخمین زده شده که نیمی از بیماران مبتلا به RA دچار DED شده و ۳۸ درصد از آنها علامت‌دار می‌شوند.^{۷۱-۷۴} کمبود اشک علت احتمالی DED در بیماران RA است. در حالی که DED ناشی از تبخیر نیز ممکن است همزمان وجود داشته باشد.^{۷۵} KCS درمان نشده ممکن است باعث کدورت قرنیه و یا اپیتلیوپاتی قرنیه شود. علاوه بر این، در موارد پیشرفته، سوراخ شدن و از دست دادن بینایی به دلیل از بین رفتن استرومای پاراسترال قرنیه را بایستی انتظار داشت.^{۷۶-۷۸} در نتیجه، DED در پس زمینه RA ممکن است منجر به عوارض دیگری مانند زخم قرنیه، فیلامانتری کراتوپاتی و کراتیت اولسراتیو پس از جراحی انکساری قرنیه شود.^{۷۹،۸۰} حدود نیمی از بیمارانی که به دنبال کمک چشم پزشکی برای علایم خشکی چشم هستند؛ یک بیماری خودایمنی زمینه‌ای (تشخیص داده نشده) دارند.^{۸۱،۸۲} تظاهرات چشمی در ۷۰ درصد این بیماران به طور همزمان یا قبل از تشخیص بیماری اصلی رخ می‌دهد.^{۸۳} همچنین بیماری خشکی چشم در میان بیماران مبتلا به اسکروز سیستمیک شایع است که معمولاً با عوارض پلکی مانند سفتی، برگشتن پلک، عدم بسته شدن کامل پلک، بلفاروفیموسیس و از دست دادن مژه همراه است.^{۸۴-۸۶} میزان ۳۷ تا ۷۹ درصد از این بیماران ممکن است با تظاهرات DED در هر مرحله از بیماری مواجه شوند که ممکن است ناشی از عوارض سیستمیک اسکروز درمی یا اثرات نامطلوب درمان سرکوب کننده سیستم ایمنی باشد.^{۸۶}

سندرم شوگرن ثانویه ممکن است در RA، بیماری سیستمیک لوپوس (SLE) و اسکروز سیستمیک رخ دهد. اگرچه در سندرم شوگرن ثانویه علت اصلی DED، به دلیل کمبود ترشح غدد اصلی اشکی است؛ اما با شکل تبخیری DED و کمتر با MGD مرتبط است.^{۸۷-۸۹،۴۶} تظاهرات چشمی غده‌ای و خارج غده‌ای بیماری شوگرن با توجه به تحت تاثیر قرارگیری تولید اشکی تعریف می‌شود. نکروز استروما و زخم قرنیه، اسکلریت و یووئیت برخی از تظاهرات خارج غده‌ای سندرم شوگرن هستند. تشخیص زود هنگام این علائم مهم است. با توجه به این که در بیش از یک سوم بیماران، این تظاهرات چشمی نشانه‌های بیماری زمینه‌ای سیستمیک هستند؛^{۹۰-۹۲} بنابراین، ارجاع زود هنگام برای درمان و تشخیص شوگرن بایستی در اولویت چشم پزشکان قرار گیرد. زیرا هرگونه تاخیر در تشخیص می‌تواند منجر به افزایش شدت بیماری و تظاهرات چشمی شود.^{۷۰} اختلال غدد میومین در بیماران اسکروز سیستمیک مبتلا به سندرم خشکی چشم نسبت به بیماران بدون اسکروز سیستمیک که

ناهنجاری‌های مردمک چشم و اختلال در دیدن رنگ نیز ممکن است دیده شود.^{۱۱۷،۱۱۸} درگیری پوستی پلک‌ها نیز در بیماران SLE مشاهده شده است. اختلالات بالینی مشابه آگروما و یا بلفاریت مزمن، بایستی در نظر گرفته شوند؛ به خصوص زمانی که آنها نسبت به درمان‌های معمول واکنش نشان نمی‌دهند. ظاهر شدن جوش‌های لوپوس دیسکوئید به عنوان پلاک اریتماتوز تحریک کننده روی پلک‌ها ممکن است باعث اکتروپیون سیکاتریسیال یا ریختن پلک‌ها به عنوان عوارض دائمی شوند.^{۱۱۸-۱۲۰،۱۲۱}

بروز تظاهرات چشمی بیماری التهابی روده (IBD) بین ۴ تا ۱۰ درصد گزارش شده است و در بیماری کرون شایع‌تر از کولیت اولسراتیو است.^{۱۲۲،۱۲۳} اپی‌اسکلریت، یووئیت قدامی، اسکلریت، کنژکتیویت، کراتیت، بیماری التهابی چشمی، التهاب عصب بینایی و انسداد عروقی شبکه می‌توانند به عنوان عوارض چشمی IBD رخ دهند.^{۱۲۳،۱۲۴} شایع‌ترین عارضه چشمی IBD اپی‌اسکلریت است. ارتباط آن با دوره فعال بیماری کرون، آن را به یک شاخص خوب برای بیماری روده فعال تبدیل کرده است.^{۱۲۲،۱۲۳} در مقابل، التهاب اسکلرا به عنوان یک عارضه نادر با عوارض شدید بینایی، می‌تواند در شکل غیرفعال IBD نیز رخ دهد. یووئیت یکی دیگر از تظاهرات شایع IBD است که با تاری دید، فتوفوبیا و درد چشم ظاهر می‌شود. در صورت عدم درمان آن ممکن است باعث کراتوپاتی، گلوکوم، آب‌مروارید، ادم ماکولا و از دست دادن بینایی شود.^{۱۲۶-۱۲۴} قابل ذکر است که برداشتن روده در بیماران مبتلا به IBD ممکن است باعث سوء جذب و کاهش ویتامین A شود که باعث بروز شب کوری و سندرم خشکی چشم می‌شود.^{۱۲۷،۱۲۸} قبل از تشخیص IBD، درگیری قرنیه به عنوان یک عارضه، رایج نیست؛ اما در صورت وجود، بیماران با سوزش چشم، درد و احساس جسم خارجی مواجه می‌شوند که ممکن است با کاهش دید همراه باشد یا نباشد.^{۱۲۹}

شایان ذکر است در اختلالات خودایمنی، نه تنها خود بیماری، بلکه داروی آن نیز می‌تواند عوارض جانبی چشمی ایجاد کند. عوارض چشمی مرتبط با دارو ممکن است در طول دوره درمان با آدالیموماب، اینفلیکسیماب و سیکلوسپورین رخ دهد که به ترتیب باعث رتیнопاتی منتشر و ترومبوز ورید شبکه و نوروپاتی بینایی قدامی می‌شود.^{۱۳۰} استفاده از کورتیکواستروئیدها به دو شکل موضعی و سیستمیک ممکن است منجر به گلوکوم، آب مروارید و رتیнопاتی شود. داروهای ضد مالاریا مانند کلروکین در حد معمول و حتی دوزهای پایین‌تر ممکن است باعث بیماری‌های ماکولا و تغییرات بینایی شود و معمولاً باعث رسوبات اپیتلیال قرنیه می‌شود که به ندرت بینایی را تحت تاثیر قرار می‌دهد.^{۱۳۰،۱۳۱،۱۳۲}

نتیجه‌گیری

اگرچه به طور معمول روش‌هایی مانند LASIK و PRK در بیماران

از خشکی چشم رنج می‌برند؛ شدیدتر است. بنابراین، میزان بالاتر تبخیر و پاسخ نامناسب به درمان معمول خشکی چشم به تنهایی در این بیماران قابل توجه است. در حضور کمبود لایه لیپیدی مربوط به MGD، تبخیر از لایه اشکی افزایش می‌یابد و خشکی چشم را تشدید می‌کند.^{۹۳،۹۴}

حدت بینایی غیرطبیعی عارضه دیگری است که بیماران اسکلروز سیستمیک با آن مواجه می‌شوند. طبق مطالعه Goto و همکاران تغییر حدت بینایی به دلیل بی‌نظمی سطح چشم، به دلیل کاهش رفلکس پلک زدن در اسکلروز سیستمیک رخ می‌دهد.^{۹۴} علاوه بر این، زخم‌های روماتیسمی (زخم‌های مرکزی و پاراسترال) و کراتیت اولسراتیو محیطی (PUK) از جمله عوارض شدید چشمی اسکلروز سیستمیک هستند که عملکرد بینایی را به طور قابل توجهی تهدید می‌کنند.^{۹۵-۹۸}

در بیماران مبتلا به بیماری‌های زمینه‌ای بافت همبندی عروقی مانند RA و SLE، بروز PUK ممکن است وجود بالقوه یک واسکولیت سیستمیک کشنده را نشان دهد. علاوه بر این، ذوب قرنیه پس از جراحی در بیماران مبتلا به بیماری بافت همبندی عروقی، نیازمند تشخیص و مداخله زودهنگام به منظور جلوگیری از عوارض چشمی ناشی از آن است.^{۹۹،۱۰۰}

سایر تظاهرات چشمی RA تغییرات قرنیه به ویژه در قسمت‌های محیطی مانند نازک شدن، کراتیت حاد استروما، ذوب حاد قرنیه و کراتیت اسکلروزان است.^{۹۹} کراتیت همچنین به عنوان یک عارضه گرانولوماتوز همراه با پلی آنژیت گرانولوماتو (GPA) و آرتریت طبقه‌بندی نشده گزارش شده است.^{۱۰۱-۱۰۴}

حدود ۲۵ تا ۳۵ درصد از بیماران SLE علائم خشکی چشم را به عنوان شایع‌ترین یافته چشمی تجربه می‌کنند که اغلب مربوط به سندرم شوگرن ثانویه است.^{۱۰۵،۱۰۶} علاوه بر این، تغییرات عروقی شبکه و کاهش شدید بینایی به دلیل انسداد عروقی در شبکه یا عصب بینایی ممکن است دیده شود.^{۱۰۷،۱۰۸} سایر تظاهرات چشمی اثرگذار بر قرنیه، مانند زخم قرنیه، پارگی یا کراتیت رشته‌ای نیز ممکن است؛ رخ دهند. اپی‌اسکلریتیت، کنژکتیویت و مهم‌تر از آن، اسکلریتیت که در ارتباط با فعالیت بیماری سیستمیک هستند؛ از دیگر تظاهرات چشمی گزارش شده SLE هستند.^{۱۱۴-۱۰۹} علاوه بر این، تغییرات قرنیه مانند کراتیت سطحی نقطه‌ای، کراتیت اولسراتیو محیطی، کراتاندولیت با ادم قرنیه، کراتیت بینایی و فرسایش مکرر قرنیه به ندرت گزارش می‌شوند.^{۱۱۵،۱۱۶} از دست دادن بینایی نیز ممکن است به دلیل التهاب عصب بینایی و نوروپاتی رخ دهد. عصب بینایی در حدود یک درصد از بیماران مبتلا به SLE درگیر است و اختلال عملکرد آن ممکن است نشانه‌ای از یک بیماری سیستمیک باشد. نقایص میدان بینایی، از دست دادن بینایی بدون درد،

قرار گیرد. کنترل سیستمیک در بیمارانی که کاندید عمل جراحی لیزری قرنیه هستند؛ بسیار حیاتی است. انجام مطالعات مداخله‌ای و مورد شاهدی در زمینه بیماری‌های مختلف خودایمنی پیشنهاد می‌شود.

References

- Etezad-Razavi M, Tafaghodi-Yousefi B, Eslampour A, Kiarudi MY, Najjaran M, Momeni-Moghaddam H, et al. Visual outcomes of photorefractive keratectomy in non-children with anisometropic amblyopia: One-year Follow-up Outcomes. *Eur J Ophthalmol*. 2022 Sep; 32(5): 2615-21. doi: 10.1177/11206721211073033.
- Fallah Tafti M, Heidarian Sh, Kiarudi MY, Mohammadpour M, Majidi Nasab M. The role of corneal volume distribution and percentage increase in volume in detection of mild and moderate keratoconus. *Iranian Journal of Ophthalmology*. 2010; 22(4): 49-58.
- Mohamadpour M, Khorrami-Nejad M, Kiarudi MY, Khosravi K. Evaluating the Ectasia Risk Score System in Cancelled Laser In Situ Keratomileusis Candidates. *J Ophthalmic Vis Res*. 2020 Oct; 15(4): 481-85. doi: 10.18502/jovr.v15i4.7788.
- Liang L, Zhang M, Zou W, Liu Z. Aggravated dry eye after laser in situ keratomileusis in patients with Sjögren syndrome. *Cornea*. 2008 Jan; 27(1): 120-23. doi: 10.1097/ICO.0b013e318158312f.
- Toda I, Asano-Kato N, Hori-Komai Y, Tsubota K. Laser-assisted in situ keratomileusis for patients with dry eye. *Arch Ophthalmol*. 2002 Aug; 120(8): 1024-28. doi: 10.1001/archophth.120.8.1024.
- Aman-Ullah M, Gimbel HV, Purba MK, van Westenbrugge JA. Necrotizing keratitis after laser refractive surgery in patients with inactive inflammatory bowel disease. *Case Rep Ophthalmol*. 2012 Jan; 3(1): 54-60. doi: 10.1159/000336567.
- Carp GI, Verhamme T, Gobbe M, Ayliffe WH, Reinstein DZ. Surgically induced corneal necrotizing keratitis following LASIK in a patient with inflammatory bowel disease. *J Cataract Refract Surg*. 2010 Oct; 36(10): 1786-89. doi: 10.1016/j.jcrs.2010.06.046.
- Cobo-Soriano R, Beltrán J, Baviera J. LASIK outcomes in patients with underlying systemic contraindications: a preliminary study. *Ophthalmology*. 2006 Jul; 113(7): 1118.e1-8. doi: 10.1016/j.ophtha.2006.02.023.
- Liu MP, Hwang FS, Dunn JP, Stark WJ, Bower KS. Hypopyon uveitis following LASIK in a patient with ulcerative colitis. *J Refract Surg*. 2012 Aug; 28(8): 589-91. doi: 10.3928/1081597X-20120722-02.
- Smith RJ, Maloney RK. Laser in situ keratomileusis in patients with autoimmune diseases. *J Cataract Refract Surg*. 2006 Aug; 32(8):1292-95. doi: 10.1016/j.jcrs.2006.02.059.
- Alió JL, Artola A, Belda JI, Perez-Santonja JJ, Muñoz G, Javaloy J, Rodríguez-Prats JL, et al. LASIK in patients with rheumatic diseases: a pilot study. *Ophthalmology*. 2005 Nov; 112(11): 1948-54. doi: 10.1016/j.ophtha.2005.06.022.
- Lahnens WJ, Hardten DR, Lindstrom RL. Peripheral keratitis following laser in situ keratomileusis. *J Refract Surg*. 2003 Nov-Dec; 19(6): 671-75. doi: 10.3928/1081-597X-20031101-10.
- Cua IY, Pepose JS. Late corneal scarring after photorefractive keratectomy concurrent with development of systemic lupus erythematosus. *J Refract Surg*. 2002 Nov-Dec; 18(6): 750-52. doi: 10.3928/1081-597X-20021101-16.
- Díaz-Valle D, Benítez del Castillo JM, Castillo A, Sayagués O, Bañares A, García-Sánchez J. Immunologic and clinical evaluation of postsurgical necrotizing sclerocorneal ulceration. *Cornea*. 1998 Jul; 17(4): 371-75. doi: 10.1097/00003226-199807000-00005.
- Gottsch JD, Akpek EK. Topical cyclosporin stimulates neovascularization in resolving sterile rheumatoid central corneal ulcers. *Trans Am Ophthalmol Soc*. 2000; 98: 81-87.
- Zhao J, Nagasaki T. Mechanical damage to corneal stromal cells by epithelial scraping. *Cornea*. 2004 Jul; 23(5): 497-502. doi: 10.1097/01.icc.0000114129.63670.ab.
- Yang HY, Fujishima H, Toda I, Itoh S, Bissen-Miyajima H, Shimazaki J, et al. Allergic conjunctivitis as a risk factor for regression and haze after photorefractive keratectomy. *Am J Ophthalmol*. 1998 Jan; 125(1):54-58. doi: 10.1016/s0002-9394(99)80234-7.
- Meyer JC, Stulting RD, Thompson KP, Durrie DS. Late onset of corneal scar after excimer laser photorefractive keratectomy. *Am J Ophthalmol*. 1996 May; 121(5): 529-39. doi: 10.1016/s0002-9394(14)75427-3.
- Campos M, Takahashi R, Tanaka H, Chamon W, Allemann N. Inflammation-related scarring after photorefractive keratectomy. *Cornea*. 1998 Nov; 17(6): 607-10. doi: 10.1097/00003226-199811000-00007.
- Simpson RG, Moshirfar M, Edmonds JN, Christiansen SM, Behunin N. Laser in situ keratomileusis in patients with collagen vascular disease: a review of the literature. *Clin Ophthalmol*. 2012; 6: 1827-37. doi: 10.2147/OPHTH.S36690.
- Sivaraj RR, Durrani OM, Denniston AK, Murray PI, Gordon C. Ocular manifestations of systemic lupus erythematosus. *Rheumatology (Oxford)*. 2007 Dec; 46(12): 1757-62. doi: 10.1093/rheumatology/kem173.
- Lam H, Bleiden L, de Paiva CS, Farley W, Stern ME, Pflugfelder SC. Tear cytokine profiles in dysfunctional tear syndrome. *Am J Ophthalmol*. 2009 Feb; 147(2): 198-205. e1. doi: 10.1016/j.ajo.2008.08.032.
- Na KS, Mok JW, Kim JY, Rho CR, Joo CK. Correlations between tear cytokines, chemokines, and soluble receptors and clinical severity of dry eye disease. *Invest Ophthalmol Vis Sci*. 2012 Aug; 53(9): 5443-50. doi: 10.1167/iovs.11-9417.
- Mattey DL, Packham JC, Nixon NB, Coates L, Creamer P, Hailwood S, et al. Association of cytokine and matrix metalloproteinase profiles with disease activity and function in ankylosing spondylitis. *Arthritis Res Ther*. 2012 May; 14(3): R127. doi: 10.1186/ar3857.
- Pflugfelder SC. Tear dysfunction and the cornea: LXVIII Edward Jackson Memorial Lecture. *Am J Ophthalmol*. 2011 Dec; 152(6): 900-909.e1. doi: 10.1016/j.ajo.2011.08.023.
- Berman MB, Barber JC, Talamo RC, Langley CE. Corneal ulceration and the serum antiproteases. I. Alpha 1-antitrypsin. *Invest Ophthalmol*. 1973 Oct; 12(10): 759-70.
- Punyczki M, Berta A, Tözsér J. Study of neutral proteinases of human tear samples using gels containing copolymerized substrates. *Clin Chem Enzyme Commun*. 1988; 1(2): 115-24.
- Fox RI, Liu AY. Sjögren's syndrome in dermatology. *Clin Dermatol*. 2006 Sep-Oct; 24(5): 393-413. doi: 10.1016/j.clindermatol.2006.07.005.
- Fox RI. Sjögren's syndrome. *Lancet*. 2005 Jul; 366(9482): 321-31. doi: 10.1016/S0140-6736(05)66990-5.
- Allanore Y, Parc C, Monnet D, Brézin AP, Kahan A. Increased prevalence of ocular glaucomatous abnormalities in systemic sclerosis. *Ann Rheum Dis*. 2004 Oct; 63(10): 1276-78. doi: 10.1136/ard.2003.013540.

31. Gezer A, Tuncer S, Canturk S, Kasapoglu E, Cimen AO, Inanc M. Bilateral acquired Brown syndrome in systemic scleroderma. *J AAPOS*. 2005 Apr; 9(2): 195-97. doi: 10.1016/j.jaapos.2004.11.019.
32. Konuk O, Ozdek S, Onal B, Tifikçioglu Y, Gürelık G, Hasanreisoglu B. Ocular ischemic syndrome presenting as central retinal artery occlusion in scleroderma. *Retina*. 2006 Jan; 26(1): 102-104. doi: 10.1097/00006982-200601000-00017.
33. Ushiyama O, Ushiyama K, Yamada T, Koarada S, Tada Y, Suzuki N, et al. Retinal findings in systemic sclerosis: a comparison with nailfold capillaroscopic patterns. *Ann Rheum Dis*. 2003 Mar; 62(3): 204-207. doi: 10.1136/ard.62.3.204.
34. Borda E, Camusso JJ, Perez Leiros C, Bacman S, Hubscher O, Arana R, Sterin-Borda L. Circulating antibodies against neonatal cardiac muscarinic acetylcholine receptor in patients with Sjögren's syndrome. *Mol Cell Biochem*. 1996 Oct-Nov; 163-164: 335-41. doi: 10.1007/BF00408674.
35. García-Carrasco M, Fuentes-Alexandro S, Escárcega RO, Salgado G, Riebeling C, Cervera R. Pathophysiology of Sjögren's syndrome. *Arch Med Res*. 2006 Nov; 37(8): 921-32. doi: 10.1016/j.arcmed.2006.08.002.
36. Xanthou G, Tapinos NI, Polihronis M, Nezis IP, Margaritis LH, Moutsopoulos HM. CD4 cytotoxic and dendritic cells in the immunopathologic lesion of Sjögren's syndrome. *Clin Exp Immunol*. 1999 Oct; 118(1): 154-63. doi: 10.1046/j.1365-2249.1999.01037.x.
37. Emre S, Kayikçioglu O, Ateş H, Cinar E, Inceoglu N, Yargucu F, et al. Corneal hysteresis, corneal resistance factor, and intraocular pressure measurement in patients with scleroderma using the reichert ocular response analyzer. *Cornea*. 2010 Jun; 29(6): 628-31. doi: 10.1097/ICO.0b013e3181c3306a.
38. Mancel E, Janin A, Gosset D, Hatron PY, Gosselin B. Conjunctival biopsy in scleroderma and primary Sjögren's syndrome. *Am J Ophthalmol*. 1993 Jun; 115(6): 792-99. doi: 10.1016/s0002-9394(14)73650-5.
39. Stapleton F, Alves M, Bunya VY, Jalbert I, Lekhanont K, Malet F, et al. TFOS DEWS II Epidemiology Report. *Ocul Surf*. 2017 Jul; 15(3): 334-65. doi: 10.1016/j.jtos.2017.05.003.
40. Schaumberg DA, Nichols JJ, Papas EB, Tong L, Uchino M, Nichols KK. The international workshop on meibomian gland dysfunction: report of the subcommittee on the epidemiology of, and associated risk factors for, MGD. *Invest Ophthalmol Vis Sci*. 2011 Mar; 52(4): 1994-2005. doi: 10.1167/iovs.10-6997e.
41. Shimazaki J, Goto E, Ono M, Shimmura S, Tsubota K. Meibomian gland dysfunction in patients with Sjögren syndrome. *Ophthalmology*. 1998 Aug; 105(8): 1485-88. doi: 10.1016/S0161-6420(98)98033-2.
42. Geerling G, Baudouin C, Aragona P, Rolando M, Boboridis KG, Benítez-Del-Castillo JM, et al. Emerging strategies for the diagnosis and treatment of meibomian gland dysfunction: Proceedings of the OCEAN group meeting. *Ocul Surf*. 2017 Apr; 15(2): 179-92. doi: 10.1016/j.jtos.2017.01.006.
43. Eballé AO, Ellong A, Wang RE, Mbakop CY, Bella AL, Mvogo CE. [Meibomian glands dysfunction and ocular surface in black people]. *J Fr Ophtalmol*. 2019 Feb; 42(2): 127-32. doi: 10.1016/j.jfo.2018.06.008. [Article in French]
44. Bron AJ, Tiffany JM. The contribution of meibomian disease to dry eye. *Ocul Surf*. 2004 Apr; 2(2): 149-65. doi: 10.1016/s1542-0124(12)70150-7.
45. Arita R, Mizoguchi T, Kawashima M, Fukuoka S, Koh S, Shirakawa R, et al. Meibomian Gland Dysfunction and Dry Eye Are Similar but Different Based on a Population-Based Study: The Hirado-Takushima Study in Japan. *Am J Ophthalmol*. 2019 Nov; 207: 410-18. doi: 10.1016/j.ajo.2019.02.024.
46. Bron AJ, de Paiva CS, Chauhan SK, Bonini S, Gabison EE, Jain S, et al. TFOS DEWS II pathophysiology report. *Ocul Surf*. 2017 Jul; 15(3): 438-510. doi: 10.1016/j.jtos.2017.05.011.
47. Knop E, Knop N, Millar T, Obata H, Sullivan DA. The international workshop on meibomian gland dysfunction: report of the subcommittee on anatomy, physiology, and pathophysiology of the meibomian gland. *Invest Ophthalmol Vis Sci*. 2011 Mar; 52(4): 1938-78. doi: 10.1167/iovs.10-6997c.
48. Alvarenga LS, Mannis MJ. Ocular rosacea. *Ocul Surf*. 2005 Jan; 3(1): 41-58. doi: 10.1016/s1542-0124(12)70121-0.
49. Sullivan DA, Bélanger A, Cermak JM, Bérubé R, Papas AS, Sullivan RM, et al. Are women with Sjögren's syndrome androgen-deficient? *J Rheumatol*. 2003 Nov; 30(11): 2413-19.
50. Sullivan DA. Possible mechanisms involved in the reduced tear secretion in Sjögren's Syndrome: state of the art. Amsterdam: Kugler Press. 1994; pp: 9-13.
51. Hemady R, Chu W, Foster CS. Keratoconjunctivitis sicca and corneal ulcers. *Cornea*. 1990 Apr; 9(2): 170-73.
52. Villani E, Galimberti D, Viola F, Mapelli C, Del Papa N, Ratiglia R. Corneal involvement in rheumatoid arthritis: an in vivo confocal study. *Invest Ophthalmol Vis Sci*. 2008 Feb; 49(2): 560-64. doi: 10.1167/iovs.07-0893.
53. Bloomfield SE, Becker CG, Christian CL, Nauheim JS. Bilateral necrotizing scleritis with marginal corneal ulceration after cataract surgery in a patient with vasculitis. *Br J Ophthalmol*. 1980 Mar; 64(3): 170-74. doi: 10.1136/bjo.64.3.170.
54. Sainz de la Maza M, Foster CS. Necrotizing scleritis after ocular surgery. A clinicopathologic study. *Ophthalmology*. 1991 Nov; 98(11): 1720-26. doi: 10.1016/s0161-6420(91)32062-1.
55. Rao NA, Marak GE, Hidayat AA. Necrotizing scleritis. A clinico-pathologic study of 41 cases. *Ophthalmology*. 1985 Nov; 92(11): 1542-49.
56. Harrison SA, Mondino BJ, Mayer FJ. Scleral fibroblasts. Human leukocyte antigen expression and complement production. *Invest Ophthalmol Vis Sci*. 1990 Nov; 31(11): 2412-19.
57. Gold DH, Morris DA, Henkind P. Ocular findings in systemic lupus erythematosus. *Br J Ophthalmol*. 1972 Nov; 56(11): 800-804. doi: 10.1136/bjo.56.11.800.
58. Foster CS. Immunosuppressive therapy for external ocular inflammatory disease. *Ophthalmology*. 1980 Feb; 87(2): 140-50. doi: 10.1016/s0161-6420(80)35272-x.
59. Nguyen QD, Foster CS. Systemic lupus erythematosus and the eye. *Int Ophthalmol Clin*. 1998; 38(1): 33-60. doi: 10.1097/00004397-199803810-00005.
60. Davies JB, Rao PK. Ocular manifestations of systemic lupus erythematosus. *Curr Opin Ophthalmol*. 2008 Nov; 19(6): 512-18. doi: 10.1097/ico.0b013e3283126d34.
61. Calvo P, Pablo L. Managing IBD outside the gut: ocular manifestations. *Dig Dis*. 2013; 31(2): 229-32. doi: 10.1159/000353375.
62. Thomas AS, Lin P. Ocular manifestations of inflammatory bowel disease. *Curr Opin Ophthalmol*. 2016 Nov; 27(6): 552-60. doi: 10.1097/ICU.0000000000000310.
63. Bernstein CN, Blanchard JF, Rawsthorne P, Yu N. The prevalence of extraintestinal diseases in inflammatory bowel disease: a population-based study. *Am J Gastroenterol*. 2001 Apr; 96(4): 1116-22. doi: 10.1111/j.1572-0241.2001.03756.x.
64. Belmonte C, Acosta MC, Gallar J. Neural basis of sensation in intact and injured corneas. *Exp Eye Res*. 2004 Mar; 78(3): 513-25. doi: 10.1016/j.exer.2003.09.023.
65. Tuisku IS, Kontinen YT, Kontinen LM, Tervo TM. Alterations in corneal sensitivity and nerve morphology in patients with primary Sjögren's syndrome. *Exp Eye Res*. 2008 Jun; 86(6): 879-85. doi: 10.1016/j.exer.2008.03.002.
66. Goodisson LA, Bourne JT, Maharajan S. A case of bilateral peripheral ulcerative keratitis following treatment with

- rituximab. *Rheumatology (Oxford)*. 2010 Mar; 49(3): 609-10. doi: 10.1093/rheumatology/kep390.
67. Smith VA, Hoh HB, Easty DL. Role of ocular matrix metalloproteinases in peripheral ulcerative keratitis. *Br J Ophthalmol*. 1999 Dec; 83(12): 1376-83. doi: 10.1136/bjo.83.12.1376.
 68. De Paiva CS, Chotikavanich S, Pangelinan SB, Pitcher JD 3rd, Fang B, Zheng X, et al. IL-17 disrupts corneal barrier following desiccating stress. *Mucosal Immunol*. 2009 May; 2(3): 243-53. doi: 10.1038/mi.2009.5.
 69. Zhu S, Qian Y. IL-17/IL-17 receptor system in autoimmune disease: mechanisms and therapeutic potential. *Clin Sci (Lond)*. 2012 Jun; 122(11): 487-511. doi: 10.1042/CS20110496.
 70. Young S. Ocular involvement in connective tissue disorders. *Curr Allergy Asthma Rep*. 2005 Jul; 5(4): 323-26. doi: 10.1007/s11882-005-0076-y.
 71. Eustace P, Piers D. Ocular psoriasis. *Br J Ophthalmol*. 1970 Dec; 54(12): 810-13. doi: 10.1136/bjo.54.12.810.
 72. Kervick GN, Pflugfelder SC, Haimovici R, Brown H, Tozman E, Yee R. Paracentral rheumatoid corneal ulceration. Clinical features and cyclosporine therapy. *Ophthalmology*. 1992 Jan; 99(1): 80-88. doi: 10.1016/s0161-6420(92)32006-8.
 73. Murray PI, Rauz S. The eye and inflammatory rheumatic diseases: The eye and rheumatoid arthritis, ankylosing spondylitis, psoriatic arthritis. *Best Pract Res Clin Rheumatol*. 2016 Oct; 30(5): 802-25. doi: 10.1016/j.berh.2016.10.007.
 74. Zlatanović G, Veselinović D, Cekić S, Zivković M, Dordević-Jocić J, Zlatanović M. Ocular manifestation of rheumatoid arthritis-different forms and frequency. *Bosn J Basic Med Sci*. 2010 Nov; 10(4): 323-27. doi: 10.17305/bjbm.2010.2680.
 75. Craig JP, Nichols KK, Akpek EK, Caffery B, Dua HS, Joo CK, et al. TFOS DEWS II Definition and Classification Report. *The Ocular Surface*. 2017 Jul; 15(3): 276-83. doi: 10.1016/j.jtos.2017.05.008.
 76. Wei Y, Asbell PA. The core mechanism of dry eye disease is inflammation. *Eye Contact Lens*. 2014 Jul; 40(4): 248-56. doi: 10.1097/ICL.0000000000000042.
 77. Lemp MA. Dry eye (Keratoconjunctivitis Sicca), rheumatoid arthritis, and Sjögren's syndrome. *Am J Ophthalmol*. 2005 Nov; 140(5): 898-99. doi: 10.1016/j.ajo.2005.06.031.
 78. Cimmino MA, Salvarani C, Macchioni P, Montecucco C, Fossaluzza V, Mascia MT, et al. Extra-articular manifestations in 587 Italian patients with rheumatoid arthritis. *Rheumatol Int*. 2000; 19(6): 213-17. doi: 10.1007/pl00006853.
 79. Preble JM, Silpa-archa S, Foster CS. Ocular involvement in systemic lupus erythematosus. *Curr Opin Ophthalmol*. 2015 Nov; 26(6): 540-45. doi: 10.1097/ICU.0000000000000209.
 80. Taylor S, Pacheco P, Lightman S. Dry Eyes in Rheumatic Disease. *Current Rheumatology Reviews*. 2011; 7(1): 3-14. doi: 10.2174/157339711794474602.
 81. Sjögren H. Zur kenntnis der keratoconjunctivitis sicca (keratitis filiformis bei hypofunktion der tränendrüsen). Stockholm: Centraltryckeriet. 1933. [German]
 82. Henrich CF, Ramulu PY, Akpek EK. Association of dry eye and inflammatory systemic diseases in a tertiary care-based sample. *Cornea*. 2014 Aug; 33(8): 819-25. doi: 10.1097/ICO.0000000000000173.
 83. Wang H, Wang PB, Chen T, Zou J, Li YJ, Ran XF, et al. Analysis of Clinical Characteristics of Immune-Related Dry Eye. *J Ophthalmol*. 2017; 2017: 8532397. doi: 10.1155/2017/8532397.
 84. West RH, Barnett AJ. Ocular involvement in scleroderma. *Br J Ophthalmol*. 1979 Dec; 63(12): 845-47. doi: 10.1136/bjo.63.12.845.
 85. Gomes Bde A, Santhiago MR, Magalhães P, Kara-Junior N, Azevedo MN, Moraes HV Jr. Ocular findings in patients with systemic sclerosis. *Clinics (Sao Paulo)*. 2011; 66(3): 379-85. doi: 10.1590/s1807-59322011000300003.
 86. Rentka A, Nagy A, Harsfalvi J, Szucs G, Szekanez Z, Gesztelyi R, et al. Association between objective signs and subjective symptoms of dry eye disease in patients with systemic sclerosis. *Rheumatol Int*. 2017 Nov; 37(11): 1835-45. doi: 10.1007/s00296-017-3794-2.
 87. Viso E, Rodríguez-Ares MT, Abelenda D, Oubiña B, Gude F. Prevalence of asymptomatic and symptomatic meibomian gland dysfunction in the general population of Spain. *Invest Ophthalmol Vis Sci*. 2012 May; 53(6): 2601-606. doi: 10.1167/iovs.11-9228.
 88. Sullivan DA, Wickham LA, Krenzer KL, Rocha EM, Toda I. Aqueous tear deficiency in Sjögren's syndrome: possible causes and potential treatment. In: Pleyer U, Hartmann C, Sterry W, eds. *Oculodermal Diseases - Immunology of Bullous Oculo-Muco-Cutaneous Disorders*. Buren. The Netherlands: Aeolus Press. 1997; pp: 95-152.
 89. Foulks GN, Lemp MA, Jester J, Sutphin J, Murube J, Novack G. Report of the international dry eye workshop. *The Ocular Surface*. 2007; 5(2): 65-203.
 90. Goto E, Matsumoto Y, Kamoi M, Endo K, Ishida R, Dogru M, et al. Tear evaporation rates in Sjögren syndrome and non-Sjögren dry eye patients. *Am J Ophthalmol*. 2007 Jul; 144(1): 81-85. doi: 10.1016/j.ajo.2007.03.055.
 91. Akpek EK, Mathews P, Hahn S, Hessen M, Kim J, Grader-Beck T, et al. Ocular and systemic morbidity in a longitudinal cohort of Sjögren's syndrome. *Ophthalmology*. 2015 Jan; 122(1): 56-61. doi: 10.1016/j.ophtha.2014.07.026.
 92. Akpek EK, Klimava A, Thorne JE, Martin D, Lekhanont K, Ostrovsky A. Evaluation of patients with dry eye for presence of underlying Sjögren syndrome. *Cornea*. 2009 Jun; 28(5): 493-97. doi: 10.1097/ICO.0b013e31818d3846.
 93. Fox RI. Sjögren's syndrome: current therapies remain inadequate for a common disease. *Expert Opin Investig Drugs*. 2000 Sep; 9(9): 2007-16. doi: 10.1517/13543784.9.9.2007.
 94. Goto E, Yagi Y, Matsumoto Y, Tsubota K. Impaired functional visual acuity of dry eye patients. *Am J Ophthalmol*. 2002 Feb; 133(2): 181-86. doi: 10.1016/s0002-9394(01)01365-4.
 95. Vivino FB, Minerva P, Huang CH, Orlin SE. Corneal melt as the initial presentation of primary Sjögren's syndrome. *J Rheumatol*. 2001 Feb; 28(2): 379-82.
 96. Pfister RR, Murphy GE. Corneal ulceration and perforation associated with Sjögren's syndrome. *Arch Ophthalmol*. 1980 Jan; 98(1): 89-94. doi: 10.1001/archoph.1980.01020030091006.
 97. Mathews PM, Hahn S, Hessen M, Kim J, Grader-Beck T, Birnbaum J, et al. Ocular complications of primary Sjögren syndrome in men. *Am J Ophthalmol*. 2015 Sep; 160(3): 447-452.e1. doi: 10.1016/j.ajo.2015.06.004.
 98. Krachmer JH, Laibson PR. Corneal thinning and perforation in Sjögren's syndrome. *Am J Ophthalmol*. 1974 Dec; 78(6): 917-20. doi: 10.1016/0002-9394(74)90801-0.
 99. Squirrel DM, Winfield J, Amos RS. Peripheral ulcerative keratitis 'corneal melt' and rheumatoid arthritis: a case series. *Rheumatology (Oxford)*. 1999 Dec; 38(12): 1245-48. doi: 10.1093/rheumatology/38.12.1245.
 100. Messmer EM, Foster CS. Vasculitic peripheral ulcerative keratitis. *Surv Ophthalmol*. 1999 Mar-Apr; 43(5): 379-96. doi: 10.1016/s0039-6257(98)00051-4.
 101. Yagci A. Update on peripheral ulcerative keratitis. *Clin Ophthalmol*. 2012; 6: 747-54. doi: 10.2147/OPHTH.S24947.
 102. Tauber J, Sainz de la Maza M, Hoang-Xuan T, Foster CS. An analysis of therapeutic decision making regarding immunosuppressive chemotherapy for peripheral ulcerative keratitis. *Cornea*. 1990 Jan; 9(1): 66-73.

103. Pogson C. Acanthamoeba keratitis. *J Ophthalmic Nurs Technol.* 1993 May-Jun; 12(3): 114-16.
104. Kedhar SR, Belair ML, Jun AS, Sulkowski M, Thorne JE. Scleritis and peripheral ulcerative keratitis with hepatitis C virus-related cryoglobulinemia. *Arch Ophthalmol.* 2007 Jun; 125(6): 852-53. doi: 10.1001/archoph.125.6.852.
105. Peponis V, Kytтары VC, Tyradellis C, Vergados I, Sitaras NM. Ocular manifestations of systemic lupus erythematosus: a clinical review. *Lupus.* 2006; 15(1): 3-12. doi: 10.1191/0961203306lu2250rr.
106. Jensen JL, Bergem HO, Gilboe IM, Husby G, Axéll T. Oral and ocular sicca symptoms and findings are prevalent in systemic lupus erythematosus. *J Oral Pathol Med.* 1999 Aug; 28(7): 317-22. doi: 10.1111/j.1600-0714.1999.tb02047.x.
107. Klinkhoff AV, Beattie CW, Chalmers A. Retinopathy in systemic lupus erythematosus: relationship to disease activity. *Arthritis Rheum.* 1986 Sep; 29(9): 1152-56. doi: 10.1002/art.1780290914.
108. Bajwa A, Foster SC. Ocular manifestations of systemic lupus erythematosus. *J Clin Cell Immunol.* 2014; 5: 191. doi: 10.4172/2155-9899.1000191.
109. Read RW, Weiss AH, Sherry DD. Episcleritis in childhood. *Ophthalmology.* 1999 Dec; 106(12): 2377-79. doi: 10.1016/S0161-6420(99)90520-1.
110. Pavesio CE, Meier FM. Systemic disorders associated with episcleritis and scleritis. *Curr Opin Ophthalmol.* 2001 Dec; 12(6): 471-78. doi: 10.1097/00055735-200112000-00013.
111. Heiligenhaus A, Dutt JE, Foster CS. Histology and immunopathology of systemic lupus erythematosus affecting the conjunctiva. *Eye (Lond).* 1996; 10(Pt 4): 425-32. doi: 10.1038/eye.1996.94.
112. Hakin KN, Watson PG. Systemic associations of scleritis. *Int Ophthalmol Clin.* 1991; 31(3): 111-29. doi: 10.1097/00004397-199103130-00010.
113. Frith P, Burge SM, Millard PR, Wojnarowska F. External ocular findings in lupus erythematosus: a clinical and immunopathological study. *Br J Ophthalmol.* 1990 Mar; 74(3): 163-67. doi: 10.1136/bjo.74.3.163.
114. Sainz de la Maza M, Foster CS, Jabbur NS. Scleritis associated with systemic vasculitic diseases. *Ophthalmology.* 1995 Apr; 102(4): 687-92. doi: 10.1016/s0161-6420(95)30970-0.
115. Varga JH, Wolf TC. Bilateral transient keratoendotheliitis associated with systemic lupus erythematosus. *Ann Ophthalmol.* 1993 Jun; 25(6): 222-23.
116. Adan CB, Trevisani VF, Vasconcellos M, de Freitas D, de Souza LB, Mannis M. Bilateral deep keratitis caused by systemic lupus erythematosus. *Cornea.* 2004 Mar; 23(2): 207-209. doi: 10.1097/00003226-200403000-00017.
117. Lin YC, Wang AG, Yen MY. Systemic lupus erythematosus-associated optic neuritis: clinical experience and literature review. *Acta Ophthalmol.* 2009 Mar; 87(2): 204-10. doi: 10.1111/j.1755-3768.2008.01193.x.
118. Palejwala NV, Walia HS, Yeh S. Ocular manifestations of systemic lupus erythematosus: a review of the literature. *Autoimmune Dis.* 2012; 2012: 290898. doi: 10.1155/2012/290898.
119. Merrill JT, Buyon JP, Utset T. A 2014 update on the management of patients with systemic lupus erythematosus. *Semin Arthritis Rheum.* 2014 Oct; 44(2): e1-2. doi: 10.1016/j.semarthrit.2014.09.013.
120. Arnaud L, Van Vollenhoven R. Advanced handbook of systemic lupus erythematosus. Springer. 2018; pp: 151-67.
121. Mintz R, Feller ER, Bahr RL, Shah SA. Ocular manifestations of inflammatory bowel disease. *Inflamm Bowel Dis.* 2004 Mar; 10(2): 135-39. doi: 10.1097/00054725-200403000-00012.
122. Salmon JF, Wright JP, Murray AD. Ocular inflammation in Crohn's disease. *Ophthalmology.* 1991 Apr; 98(4): 480-84. doi: 10.1016/s0161-6420(91)32268-1.
123. Gomes BA, Santhiago MR, Jorge PA, Kara-José N, Moraes HV Jr, Kara-Junior N. Corneal involvement in systemic inflammatory diseases. *Eye Contact Lens.* 2015 May; 41(3): 141-44. doi: 10.1097/ICL.0000000000000141.
124. Karmiris K, Avgerinos A, Tavernaraki A, Zeglinas C, Karatzas P, Koukouratos T, et al. Prevalence and Characteristics of Extra-intestinal Manifestations in a Large Cohort of Greek Patients with Inflammatory Bowel Disease. *J Crohns Colitis.* 2016 Apr; 10(4): 429-36. doi: 10.1093/ecco-jcc/jjv232.
125. Hopkins DJ, Horan E, Burton IL, Clamp SE, de Dombal FT, Goligher JC. Ocular disorders in a series of 332 patients with Crohn's disease. *Br J Ophthalmol.* 1974 Aug; 58(8): 732-37. doi: 10.1136/bjo.58.8.732.
126. Cury DB, Moss AC. Ocular manifestations in a community-based cohort of patients with inflammatory bowel disease. *Inflamm Bowel Dis.* 2010 Aug; 16(8): 1393-96. doi: 10.1002/ibd.21180.
127. da Rocha Lima B, Pichi F, Lowder CY. Night blindness and Crohn's disease. *Int Ophthalmol.* 2014 Oct; 34(5): 1141-44. doi: 10.1007/s10792-014-9940-x.
128. Abegunde AT, Muhammad BH, Ali T. Preventive health measures in inflammatory bowel disease. *World J Gastroenterol.* 2016 Sep; 22(34): 7625-44. doi: 10.3748/wjg.v22.i34.7625.
129. Knox DL, Schachat AP, Mustonen E. Primary, secondary and coincidental ocular complications of Crohn's disease. *Ophthalmology.* 1984 Feb; 91(2): 163-73. doi: 10.1016/s0161-6420(84)34322-6.
130. Mady R, Grover W, Butrus S. Ocular complications of inflammatory bowel disease. *Scientific World Journal.* 2015; 2015: 438402. doi: 10.1155/2015/438402.
131. Easterbrook M. Ocular effects and safety of antimalarial agents. *Am J Med.* 1988 Oct; 85(4A): 23-29. doi: 10.1016/0002-9343(88)90358-0.
132. Mavrikakis M, Papazoglou S, Sfikakis PP, Vaiopoulos G, Rougas K. Retinal toxicity in long term hydroxychloroquine treatment. *Ann Rheum Dis.* 1996 Mar; 55(3): 187-89. doi: 10.1136/ard.55.3.187.