

Original Paper

Evaluation of the relationship between roots of first and second maxillary molars and floor of maxillary sinus using cone-beam computed tomography

Masoomeh Johari, Associate Professor, Department of Oral and Maxillofacial Radiology, Dental School, Tabriz University of Medical Sciences, Tabriz, Iran. ORCID ID: 0000-0002-4932-0481

Fatemeh Pachenari, Postgraduate Student, Department of Pediatric Dentistry, Faculty of Dentistry, Qazvin University of Medical Sciences, Qazvin, Iran. ORCID ID: 0000-0001-6190-7907

***Mohammad Reza Amin**, **Corresponding Author**, Postgraduate Student, Department of Orthodontics, Faculty of Dentistry, Qazvin University of Medical Sciences, Qazvin, Iran. E-mail: mr.amin.1991@gmail.com ORCID ID: 0000-0002-5159-8457

Nima Sheikhdavoudi, Postgraduate Student, Department of Orthodontics, Faculty of Dentistry, Qazvin University of Medical Sciences, Qazvin, Iran. ORCID ID: 0000-0001-9715-5153

Abstract

Background and Objective: Maxillary sinus gradually extends laterally and inferiorly during pneumatization, and lamina dura of molar and premolar teeth can make a part of sinus floor. Knowledge about this anatomic relationship is essential to prevent complications particularly iatrogenic perforation of sinus floor. Limitations of periapical and panoramic radiographs to visualization of this relationship led to the usage of cone-beam computed tomography (CBCT). This study was aimed to evaluate the vertical and horizontal relationship between roots of maxillary molars and sinus floor in CBCT images.

Methods: In this descriptive cross sectional study, ninety-five samples were selected of patients in Department of oral and maxillofacial radiology in Tabriz, Iran using simple randomization. Mean age of patients was 32.5 years old. Images were made by VGi cone beam Newtom and reconstructed by NNT viewer version 2.17. The vertical and horizontal relationship between roots of 139 maxillary first and 126 second molar teeth and floor of sinus evaluated.

Results: Type 2 was the most common relationship among the first and second molars, vertically (the inferior wall of the sinus located below the level connecting the buccal and palatal root apices, without an apical protrusion) and horizontally (the alveolar recess of the inferior wall of the sinus located between the buccal and palatal roots). There was a significant relationship between the type of tooth and sinus floor ($P < 0.05$).

Conclusion: Most of the maxillary molar roots were in contact with sinus floor and sinus floor was extended mostly between buccal and palatal roots vertically and horizontally, respectively. Attention to sinus involvement possibility during interventions in maxillary molar region is important.

Keywords: Maxillary posterior teeth, Maxillary sinus floor, Cone-beam computed tomography (CBCT)

Received 11 Mar 2019

Revised 16 Jun 2019

Accepted 19 Jun 2019

Cite this article as: Johari M, Pachenari F, Amin MR, Sheikhdavoudi N. [Evaluation of the relationship between roots of first and second maxillary molars and floor of maxillary sinus using cone-beam computed tomography]. J Gorgan Univ Med Sci. 2020 Spring; 22(1): 95-100. [Article in Persian]

ارزیابی ارتباط بین ریشه‌های دندان‌های مولر اول و دوم فک فوقانی

و کف سینوس ماگزیلاری در تصاویر Cone-Beam Computed Tomography

ORCID ID: 0000-0002-4932-0481

دکتر معصومه جوهری، دانشیار، گروه رادیولوژی دهان، فک و صورت، دانشکده دندانپزشکی، دانشگاه علوم پزشکی تبریز، تبریز ایران.

ORCID ID: 0000-0001-6190-7907

دکتر فاطمه پاچناری، دانشجوی دستیاری، گروه دندانپزشکی کودکان، دانشکده دندانپزشکی، دانشگاه علوم پزشکی قزوین، قزوین، ایران.

ORCID ID: 0000-0002-5165-8457

* دکتر محمدرضا امین، دانشجوی دستیاری، گروه ارتودنتیکس، دانشکده دندانپزشکی، دانشگاه علوم پزشکی قزوین، قزوین، ایران.

ORCID ID: 0000-0001-9715-5153

دکتر نیما شیخداودی، دانشجوی دستیاری، گروه ارتودنتیکس، دانشکده دندانپزشکی، دانشگاه علوم پزشکی قزوین، قزوین، ایران.

چکیده

زمینه و هدف: سینوس ماگزیلاری با گذشت زمان و طی پنوماتیزاسیون، گسترش جانبی و تحتانی می‌یابد و ممکن است لامینادورای دندان‌های مولر و یا پره‌مولر بخشی از کف سینوس گردد. آگاهی از ارتباط این ساختار آناتومیک با دندان‌ها برای پیشگیری از مواردی مانند پرفوراسیون ایاتروژنیک کف سینوس دارای اهمیت است. محدودیت‌های کلیشه‌های رادیوگرافی منجر به کاربرد تصاویر CBCT (Cone-Beam Computed Tomography) برای ارزیابی این ارتباط شده است. این مطالعه به منظور ارزیابی ارتباط عمودی و افقی بین ریشه‌های دندان‌های مولر فک فوقانی و کف سینوس ماگزیلاری در تصاویر CBCT انجام شد.

روش بررسی: این مطالعه توصیفی تحلیلی روی ۹۵ نمونه به شیوه تصادفی ساده از تصاویر CBCT موجود در بخش رادیولوژی دانشکده دندانپزشکی تبریز انجام شد. میانگین سنی بیماران ۳۲/۵ سال بود. تصاویر توسط دستگاه VGi cone beam Newtom تهیه و با نرم‌افزار NNT Viewer Version 2.17 بازسازی شدند و ارتباط عمودی و افقی بین ریشه ۱۳۹ عدد مولر اول و ریشه ۱۲۶ عدد مولر دوم فک فوقانی و کف سینوس ماگزیلاری ارزیابی گردید.

یافته‌ها: در هر دو دندان تیب ۲ ارتباط عمودی (دیواره تحتانی سینوس پایین‌تر از سطح خط واصل اپکس ریشه‌های باکال و پالاتال ولی بدون نفوذ اپکس در دیواره تحتانی سینوس ماگزیلاری) و تیب ۲ افقی (تورفتگی آلئولار دیواره تحتانی سینوس بین ریشه‌های باکال و پالاتال) بیشترین فراوانی را نشان دادند. بین نوع دندان و نوع ارتباط با کف سینوس نیز ارتباط معنی‌دار وجود داشت ($P < 0/05$). نتیجه‌گیری: اکثر ریشه مولرهای فک فوقانی در رابطه عمودی، در تماس با کف سینوس (بدون نفوذ) بوده و در بعد افقی، کف سینوس بین ریشه‌های پالاتالی و باکالی پیشروی کرده است. این نتیجه لزوم پیش‌بینی درگیری کف سینوس را در اقدامات درمانی در ناحیه مولرهای فک فوقانی نشان می‌دهد.

کلید واژه‌ها: دندان‌های خلفی ماگزیلاری، کف سینوس ماگزیلاری CBCT

* نویسنده مسؤول: دکتر محمدرضا امین، پست الکترونیکی mr.amin.1991@gmail.com

نشانی: قزوین، دانشگاه علوم پزشکی قزوین، دانشکده دندانپزشکی، گروه ارتودنتیکس، تلفن ۰۲۸-۳۳۳۲۳۲۲۸

وصول مقاله: ۱۳۹۷/۱۲/۲۰، اصلاح نهایی: ۱۳۹۸/۳/۲۶، پذیرش مقاله: ۱۳۹۸/۳/۲۹

مقدمه

سینوس ماگزیلاری یکی از سینوس‌های پارانازال است که داخل تنه استخوان ماگزیلا قرار دارد. این سینوس در دومین ماه زندگی داخل رحمی ظاهر شده و با گذشت زمان و طی پنوماتیزه شدن به صورت لترالی و تحتانی گسترش پیدا می‌کند (۱).

دیواره قدامی این سینوس در ناحیه فوقانی پره‌مولرهای ماگزیلا و دیواره خلفی آن در ناحیه فوقانی دندان‌های مولر و توبروزیته ماگزیلاست (۲). میزان گسترش سینوس ماگزیلاری در جهات مختلف و بین افراد کاملاً متغیر است. ارتباط کف سینوس با ریشه دندان‌های خلفی ماگزیلا به دنبال گسترش به سمت زائده آلئولار، تحت تاثیر عواملی مانند سن، سایز و درجه پنوماتیزاسیون و وضعیت

ریشه‌ها قرار دارد (۳).

به دنبال پنوماتیزاسیون قابل توجه در زائده آلئولار، ممکن است لامینادورای دندان‌های مولر و یا پره‌مولر بخشی از کف سینوس گردد (۴). لذا نزدیکی این ساختار آناتومیک به دندان‌ها و آگاهی از ارتباط آنها در حیطه دندانپزشکی دارای ابعاد مهمی از جمله پرفوراسیون ایاتروژنیک کف سینوس ماگزیلاری و پیش‌بینی عفونت سینوس (سینوزیت)، ایجاد فیستول بینی دهانی یا جا به جایی ریشه به درون سینوس ماگزیلاری به دنبال انواع اقدامات جراحی، همچنین احتمال تقلید دردهای دندان‌ها به دنبال بیماری‌های سینوس است (۵-۸). این ارتباط در پروگنوز حرکات ارتودنتیک نیز موثر شناخته شده است (۹). لذا تعیین موقعیت دقیق ریشه‌های دندان‌های

خلفی در ارتباط با سینوس ماگزیلاری، بسیار حایز اهمیت و کمک کننده است (۶).

معمولاً در رادیوگرافی‌های تشخیصی دندانپزشکی، مثل رادیوگرافی‌های داخل دهانی پری اپیکال فک فوقانی و رادیوگرافی‌های خارج دهانی پانورامیک و سفالومتری‌ها، بخشی از سینوس‌های پاراناژال قابل مشاهده است (۴). در کلیشه‌های روتین رادیوگرافی پری اپیکال، حدود سینوس ماگزیلاری به صورت خطی نازک، ظریف و رادیوپاک دیده می‌شود (۲). در مواردی که کف سینوس بین ریشه‌های دندان‌های خلفی قرار دارد؛ تصویر آپکس بالاتر از کف سینوس و به صورت نفوذ ریشه به درون سینوس مشاهده می‌شوند (۵). ضمن این که اغلب وقتی از یک دندان چند ریشه کلیشه منفردی تهیه شود؛ یک موقعیت عمودی و افقی منفرد به تنهایی نمی‌تواند، جزئیات آناتومیک را نشان دهد (۱۰). کوچک بودن ساینز تصویر و سوپرایمپوزیشن ساختارها نیز امکان بررسی دقیق را در کلیشه‌های پری اپیکال از بین می‌برد (۷ و ۱۱). کلیشه‌های پانورامیک نیز با محوشدگی و دیستورشن امکان تفسیر دقیق را فراهم نمی‌سازند. این محدودیت‌ها منجر به کاربرد تصاویر CT (Computed Tomography) و به دنبال آن Cone Beam Computed Tomography (CBCT) تصویربرداری دقیق از این سینوس‌ها در مقاطع آگزینال و کروئال و سائزیتال شد (۴). مطالعاتی که به مقایسه ارتباط عمودی و افقی کف سینوس ماگزیلاری و ریشه دندان‌های خلفی پرداختند؛ نشان داده در این ارزیابی، این تکنیک‌ها دقیق‌تر از رادیوگرافی‌های دوبعدی هستند (۱۲).

CBCT نوعی تکنیک تصویربرداری توموگرافی کامپیوتری بر پایه اشعه ایکس مخروطی شکل متمرکز شده بر یک دکتور دوبعدی ثابت روی گانتوری در حال چرخش است (۱۳). از تفاوت‌های مهم این سیستم و CT کاهش دوز دریافتی بیمار است (۱۴ و ۱۵).

از مفیدترین کاربردهای این تصاویر، ارزیابی ساختارهای آناتومیک به هنگام تصمیم‌گیری برای طرح درمان ایمپلنت است. تا آنجا که حتی از استنت تشخیصی نیز حین اسکن استفاده می‌شود تا مرجع دقیقی باشد (۴). همچنین تعیین ویژگی‌های آناتومیک ناحیه حین دیگر انواع اقدامات جراحی حایز اهمیت است (۱۶).

با توجه به اهمیت آگاهی کلینسین‌ها از ارتباط دندان‌ها با ساختارهای آناتومیک پیرامون و کمبود مطالعات تعیین‌کننده این ارتباط در زیرجمعیت‌های ایرانی، این مطالعه به منظور ارزیابی ارتباط عمودی و افقی بین ریشه‌های دندان‌های مولر اول و دوم فک فوقانی و کف سینوس ماگزیلاری در تصاویر CBCT انجام شد.

روش بررسی

این مطالعه توصیفی تحلیلی روی ۹۵ نمونه (۵۳ مرد و ۴۲ زن) به شیوه تصادفی ساده از تصاویر CBCT موجود در بخش رادیولوژی دانشکده دندانپزشکی تبریز طی سال ۱۳۹۵ انجام شد.

این مطالعه مورد تایید کمیته اخلاق دانشگاه علوم پزشکی تبریز (IR.TBZMED.REC.1394.1024) قرار گرفت.

حجم نمونه توسط نرم‌افزار Power & sample size و با در نظر گرفتن آلفا ۵ درصد، Power ۸۰ درصد، انحراف استاندارد ۰/۵ و خطای ۱۰ درصد محاسبه (۶) و تعداد ۹۵ نمونه برآورد گردید.

معیارهای ورود به مطالعه شامل سیستم دندان‌دائمی و واجد دندان‌های مولر ماگزینال، تصاویر CBCT با کیفیت قابل قبول و سن بالای ۱۸ سال بودند.

معیارهای عدم ورود به مطالعه شامل داشتن سابقه بیماری سیستمیک و مصرف داروهای اثرگذار بر استخوان (با پایه بیس فسفونات)، بی‌دندانی ناقص یا کامل که واجد دندان‌های مولر ماگزینال نبودند؛ سیستم دندان‌دائمی شیری یا مختلط؛ دندان‌های مولر ماگزینال درمان ریشه شده دارای ضایعه؛ دندان‌های مولر ماگزینال دارای آنومالی و تحلیل ریشه؛ وجود ضایعه استخوانی و سینوسی واضح؛ سابقه جراحی، کشیدن دندان، درمان ارتودنتیک یا درمان‌های تغییر دهنده موقعیت ساختارهای آناتومیک در ناحیه خلفی فک فوقانی بودند.

در این تصاویر در مجموع ۱۳۹ دندان مولر اول دائمی ماگزینال و ۱۲۶ دندان مولر دوم دائمی ماگزینال در ارتباط عمودی و افقی با کف سینوس مورد ارزیابی قرار گرفتند.

تمامی تصاویر توسط دستگاه VGi cone beam Newton (Verona/Italy) تهیه شده بودند. دستگاه دارای مشخصات field of view: 15*15 cm و x ray beam مخروطی، دکتور فلت پنل، ۱۹۲۰*۱۵۳۶ پیکسل، چرخش ۳۶۰ درجه، زمان اسکن 18 s و 110 kVp و 1-20 mA بود. شرایط تابش دستگاه به صورت اتوماتیک تنظیم شد. بازسازی اولیه و نهایی توسط نرم‌افزار NNT Viewer Version 2.17 صورت گرفت. در هنگام تهیه تصاویر CBCT، در مقاطع آگزینال برش‌ها با ضخامت ۰/۳ میلی‌متر تهیه شد و پس از انتقال به نرم‌افزار، برش‌ها در مقاطع کراس سکشنال بازسازی شدند.

ارتباط عمودی ریشه‌های مولرهای فک فوقانی با کف سینوس ماگزیلاری در تصاویر بازسازی شده CBCT در برش کروئال به پنج گروه طبقه‌بندی شد (شکل یک) (۶).

ارتباط افقی ریشه‌های مولرهای فک فوقانی با کف سینوس ماگزیلاری در تصاویر بازسازی شده CBCT در برش کروئال به سه گروه طبقه‌بندی شد (شکل ۲) (۶).

بود. فراوانی هر یک از انواع ارتباط های عمودی بین کف سینوس و ریشه مولرهای اول و دوم در جدول یک آمده است.

جدول ۱: فراوانی هر یک از انواع ارتباط های عمودی بین کف سینوس ماگزیلاری و ریشه مولرهای اول و دوم

شماره دندان	فراوانی (درصد)			
	تیپ ۱	تیپ ۲	تیپ ۳	تیپ ۴ و ۵
شماره ۶	۳۲ (۲۳)	۹۰ (۶۴/۷)	۱۱ (۷/۹)	۶ (۴/۳)
شماره ۷	۲۴ (۱۹)	۷۱ (۵۶/۳)	۲۷ (۲۱/۴)	۴ (۳/۲)
کل	۵۶ (۲۱)	۱۶۱ (۶۱)	۳۸ (۱۴)	۱۰ (۴)

در هر دو دندان ارتباط عمودی تیپ ۲ بیشترین فراوانی را در مجموع ۶۱ درصد موارد [دندان ۶ (۶۴/۷ درصد) و دندان ۷ (۵۶/۳ درصد)] داشت.

در هر دو دندان ارتباط عمودی تیپ ۴ و ۵ کمترین فراوانی را در مجموع ۴ درصد موارد [دندان ۶ (۴/۳ درصد) و دندان ۷ (۳/۲ درصد)] نشان داد.

ارتباط بین متغیرهای نوع ارتباط عمودی بین کف سینوس و ریشه مولرها با شماره دندان از نظر آماری معنی دار بود.

ارتباط عمودی تیپ ۲ بین کف سینوس و ریشه دندان های ۶ و ۷ به طور معنی دار بیشتر بود ($P=0/019$). فراوانی ارتباط عمودی تیپ ۴ و ۵ تفاوت آماری معنی داری بین دندان های ۶ و ۷ نداشت.

فراوانی هر یک از انواع ارتباط های افقی بین کف سینوس و ریشه مولرهای اول و دوم در جدول ۲ آمده است.

جدول ۲: فراوانی هر یک از انواع ارتباط های افقی بین کف سینوس ماگزیلاری و ریشه مولرهای اول و دوم

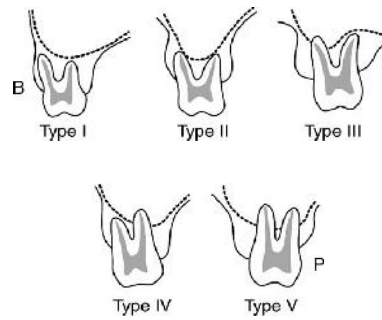
شماره دندان	فراوانی (درصد)	
	تیپ ۱ و ۳	تیپ ۲
شماره ۶	۱۲ (۸/۶)	۱۲۷ (۹۱/۳)
شماره ۷	۳۰ (۲۳/۸)	۹۶ (۷۶/۱)
کل	۴۲ (۱۵/۸)	۲۲۳ (۸۴/۱)

در هر دو دندان ارتباط افقی تیپ ۲ بیشترین فراوانی را در مجموع ۸۴/۱ درصد موارد [دندان ۶ (۹۱/۳ درصد) و دندان ۷ (۷۶/۱ درصد)] داشت. در هر دو دندان ارتباط افقی تیپ ۱ و ۳ کمترین فراوانی را در مجموع ۱۵/۸ درصد موارد [دندان ۶ (۸/۶ درصد) و دندان ۷ (۲۳/۸ درصد)] نشان داد.

ارتباط بین متغیرهای نوع ارتباط افقی بین کف سینوس و ریشه مولرها با شماره دندان از نظر آماری معنی دار بود. ارتباط افقی تیپ ۲ بین کف سینوس و ریشه مولرها در دندان شماره ۶ و ۷ به طور معنی دار بیشتر بود ($P=0/001$).

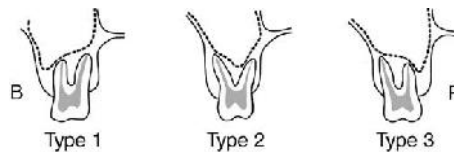
بحث

با توجه به نتایج این مطالعه، روابط عمودی بین کف سینوس



شکل ۱: تصویر شماتیک پنج تیپ ارتباط عمودی بین ریشه های دندان های مولر فک فوقانی و کف سینوس ماگزیلاری

تیپ ۱: دیواره تحتانی سینوس در بالای خط واصل نوک اپکس ریشه های باکال و لینگوکال واقع شده بود. تیپ ۲: دیواره تحتانی سینوس پایین تر از سطح خط واصل اپکس ریشه های باکال و پالاتال (بدون نفوذ اپکس در دیواره تحتانی سینوس ماگزیلاری) واقع شده بود. تیپ ۳: نفوذ اپکس ریشه باکالی در دیواره تحتانی سینوس ماگزیلاری؛ تیپ ۴: نفوذ اپکس ریشه پالاتالی در دیواره تحتانی سینوس ماگزیلاری؛ تیپ ۵: نفوذ اپکس هر دو ریشه باکالی و پالاتالی در دیواره تحتانی سینوس ماگزیلاری (۶).



شکل ۲: تصویر شماتیک سه تیپ ارتباط افقی بین ریشه های دندان های مولر فک فوقانی و کف سینوس ماگزیلاری

تیپ ۱: تورفتگی (recess) آلوئولار دیواره تحتانی سینوس باکالی تر از ریشه باکال قرار داشت. تیپ ۲: تورفتگی (recess) آلوئولار دیواره تحتانی سینوس بین ریشه های باکال و پالاتال قرار داشت. تیپ ۳: تورفتگی (recess) آلوئولار دیواره تحتانی سینوس، پالاتالی تر از ریشه پالاتال واقع شده بود (۶).

مشاهده تصاویر به دست آمده از بیماران روی یک نمایشگر LCD (Liquid Crystal Display) رومیزی ۱۹ اینچی (فیلیپس ۱۹۰ با رزولوشن ۱۰۲۴*۱۰۲۴ و ۳۲ بیت) در اتاقی با نور ملایم و بدون پنجره صورت گرفت. تصاویر توسط دو مشاهده گر (دو متخصص رادیولوژی فک و صورت) مورد بررسی قرار گرفتند ($Kappa=0/8$).

داده ها با استفاده از نرم افزار آماری SPSS-20 و آزمون کای اسکور در سطح معنی داری کمتر از ۰/۰۵ تجزیه و تحلیل شدند.

یافته ها

دامنه سنی بیماران بین ۱۸ تا ۸۸ سال با میانگین سنی ۳۲/۵ سال

ماگزیلاری و ریشه مولرهای فک فوقانی، در دندان مولر اول به ترتیب تیپ‌های ۲، ۱، ۳، ۴ و ۵ و در دندان مولر دوم به ترتیب تیپ‌های ۲، ۳، ۱، ۴ و ۵ شایع بودند.

در مورد روابط افقی بین فرورفتگی کف سینوس (recess) با اپکس ریشه مولرهای فک فوقانی، در هر دو دندان تیپ ۲ (تورفتگی آلونولار دیواره تحتانی سینوس بین ریشه‌های باکال و لینگوال) بیشترین شیوع را داشت.

Kwak و همکاران به بررسی خصوصیات مورفولوژیک و کلینیکی سینوس ماگزیلاری، مخصوصاً دیواره تحتانی سینوس در جمعیت کره‌ای پرداختند. هدف دیگر آنها بررسی رابطه بین دیواره تحتانی سینوس ماگزیلاری و ریشه‌های دندان‌های خلفی فک فوقانی بود. در مورد شیوع انواع تیپ‌ها در رابطه افقی اپکس ریشه دندان‌های مولر با کف سینوس (recess)، تیپ ۲ شایع‌تر بود. در ارزیابی رابطه عمودی بین اپکس ریشه‌های دندان‌های مولر با کف سینوس، بیشترین شیوع مربوط به تیپ ۱ بود (۶).

در مطالعه حاضر نیز ارتباط افقی مولرهای ماگزیلای با کف سینوس، بیشترین شیوع را در تیپ ۲ نشان داد. در حالی که ارتباط عمودی مولرهای ماگزیلای با کف سینوس، بیشترین شیوع را در تیپ ۲ نشان داد.

در مطالعه Jung و Cho روابط بین ریشه‌های دندان‌های مولر فک فوقانی و سینوس ماگزیلاری در ۸۳ بیمار با استفاده از CBCT ارزیابی شد. در انواع ارتباط‌های عمودی، برخلاف مطالعه ما، تیپ ۳ (نفوذ اپکس ریشه به داخل حفره سینوس) شایع‌ترین نوع بود که تفاوت می‌تواند ناشی از تفاوت‌های جمعیت مورد مطالعه باشد. رابطه افقی اپکس با کف سینوس (recess)، تیپ BP (کف سینوس در بین دو ریشه باکال و پالاتال واقع شده) دارای بیشترین شیوع بود (۱۷) که با نتایج مطالعه ما و دیگر مطالعات مطابقت داشت.

Yoshimine و همکاران ویژگی‌های آناتومیک دندان‌های پره‌مولر و مولر ماگزیلاری و سینوس ماگزیلاری را با استفاده از تصاویر CBCT متعلق به ۳۰ بیمار ارزیابی کردند. آنها نیز ارتباط عمودی را با کف سینوس در ۵ تیپ ارزیابی کردند. در این مطالعه شایع‌ترین نوع رابطه عمودی ریشه مولرهای اول و دوم با کف سینوس به ترتیب تیپ ۲ و تیپ ۱ بودند (۱۸). این در حالی است که در مطالعه ما در هر دو مولر، تیپ ۲ ارتباط عمودی شایع‌ترین بود.

Zhang و همکاران مورفولوژی کف سینوس را در تصاویر CBCT آنالیز کرده و ارتباط آن را با ریشه دندان‌های خلفی فک فوقانی ارزیابی کردند (۱۹). در این مطالعه روابط زیر به عنوان معیار قرار گرفته و بررسی شد.

تیپ ۱: نفوذ ریشه به کف سینوس یا تماس با کف سینوس به همراه عدم پیوستگی استخوان کورتکال؛ تیپ ۲: تماس ریشه با

کف سینوس همراه پیوستگی استخوان کورتیکال یا فاصله بین کف سینوس و اپکس ریشه کمتر از ۲ میلی‌متر؛ تیپ ۳: فاصله بین کف سینوس و اپکس ریشه، مساوی یا بزرگتر از ۲ میلی‌متر.

در مطالعه Zhang و همکاران در جمعیت با سن کمتر از ۲۴ سال رابطه تیپ ۱ بیشترین شیوع را نشان داد و آنان نتیجه گرفتند که با افزایش سن، فاصله بین ریشه دندان‌های خلفی با کف سینوس افزایش می‌یابد (۱۹).

در مطالعه حاضر به ارزیابی تفاوت‌های سنی پرداخته نشد؛ اما ارزیابی ارتباط عمودی در تصاویر مورد بررسی با نتیجه آنها متفاوت بوده و نفوذ اپکس به درون سینوس بیشترین شیوع را نداشت. البته در مجموع نشان می‌دهد که ارتباط نزدیک و تماس ریشه دندان‌های خلفی و کف سینوس در هر دو مطالعه شایع بوده است.

Gu و همکاران نیز توسط تصویر CBCT، ارتباط ریشه دندان‌های خلفی ماگزیلاری و کف سینوس ماگزیلاری را ارزیابی کردند. آنها دریافتند که ریشه‌های پالاتالی دندان‌های مولر اول ماگزیلای و ریشه‌های مزیبوکال دندان‌های مولر دوم ماگزیلای، در شایع‌ترین حالت دارای ارتباط تیپ S با کف سینوس هستند (۲۰). این نتیجه در تطابق با مطالعه Zhang و همکاران بوده (۱۹) و به دلیل گزارش نفوذ اپکس به کف سینوس با مطالعه حاضر اختلاف دارد. تفاوت حجم نمونه، تفاوت نژادی، تفاوت میانگین سنی و همچنین تفاوت معیار ارزیابی از علل اختلاف نتایج در مطالعات است.

همچنین حقانی فر و همکاران در سال ۲۰۱۸ به بررسی ارتباط عمودی ریشه مولرها و کف سینوس در یک زیرمجموعه جمعیت ایران پرداختند و به این نتیجه رسیدند که کلاس ۲ (گسترش لترالی به کف سینوس بدون وارد شدن اپکس به داخل سینوس) بیشترین فراوانی را دارد (۲۱) و این ارتباط در مطالعه ما هم شایع‌ترین بود.

همسو با نتایج مطالعه ما، مطالعه Razumova و همکاران نیز توسط تصویر CBCT شیوع رابطه عمودی تیپ ۲ (دیواره تحتانی سینوس پایین‌تر از سطح خط واصل اپکس ریشه‌های باکال و پالاتال بدون نفوذ اپکس) بیشترین مقدار در مولرهای فک فوقانی را نشان داد (۲۲).

مطالعه حاضر روابط عمودی و افقی بین دیواره تحتانی سینوس ماگزیلاری و ریشه‌های دندان‌های مولر فک فوقانی را در زیرجمعیتی ایرانی ارزیابی کرد و برای این منظور از تصاویر CBCT که دارای دقت کافی بود؛ استفاده کرد. البته بررسی‌های متعدد با جمعیت بیشتر، همچنین ارزیابی متغیرها با تفکیک جنسیتی و سنی نمونه‌ها و نیز ارزیابی روابط در دندان‌های پره‌مولر فک فوقانی نیز می‌تواند اطلاعات جالب توجهی در اختیار کلینیسین‌ها قرار دهد. یکی از محدودیت‌های مطالعه حاضر، عدم امکان تعمیم داده‌های جمعیت مورد بررسی به کل جمعیت ایرانی است. یافته‌های این

پالاتال (بدون نفوذ اپیکس در دیواره تحتانی سینوس ماگزیلاری) واقع شده بود. از نظر ارتباط افقی در ناحیه دندان‌های مولر اول و دوم فک فوقانی در اکثریت موارد تورفتگی (recess) آلئولار دیواره تحتانی سینوس بین ریشه‌های باکال و پالاتال قرار داشت.

تشکر و قدردانی

این مقاله نتیجه پایان‌نامه (شماره ۱۵۰۲) آقای محمدرضا امین برای اخذ درجه دکتری عمومی در رشته دندانپزشکی از دانشکده دندانپزشکی دانشگاه علوم پزشکی تبریز بود.

References

1. Jun BC, Song SW, Park CS, Lee DH, Cho KJ, Cho JH. The analysis of maxillary sinus aeration according to aging process; volume assessment by 3-dimensional reconstruction by high-resolution CT scanning. *Otolaryngol Head Neck Surg.* 2005 Mar; 132(3): 429-34. doi: 10.1016/j.otohns.2004.11.012
2. Nickenig HJ, Wichmann M, Zöller JE, Grandoch A, Eitner S, Kreppel M. Three-dimensional cone beam computed tomography analysis of maxillary sinus and alveolar bone anatomy in the restorative axis of dental implants using radiopaque drill guides. *Int J Oral Maxillofac Surg.* 2016 Nov; 45(11): 1485-89. doi: 10.1016/j.ijom.2016.08.014
3. Maillet M, Bowles WR, McClanahan SL, John MT, Ahmad M. Cone-beam computed tomography evaluation of maxillary sinusitis. *J Endod.* 2011 Jun; 37(6): 753-57. doi: 10.1016/j.joen.2011.02.032
4. White SC, Pharoah MJ. *Oral radiology: Principles and Interpretation.* 7th ed. Missouri: Mosby. 2014; pp: 140-42, 206, 472-74.
5. Jacobs R, Mraiwa N, vanSteenberghe D, Gijbels F, Quirynen M. Appearance, location, course, and morphology of the mandibular incisive canal: an assessment on spiral CT scan. *Dentomaxillofac Radiol.* 2002 Sep; 31(5): 322-27. doi: 10.1038/sj.dmf.4600719
6. Kwak HH, Park HD, Yoon HR, Kang MK, Koh KS, Kim HJ. Topographic anatomy of the inferior wall of the maxillary sinus in Koreans. *Int J Oral Maxillofac Surg.* 2004 Jun; 33(4): 382-88. doi: 10.1016/j.ijom.2003.10.012
7. Eberhardt JA, Torabinejad M, Christiansen EL. A computed tomographic study of the distances between the maxillary sinus floor and the apices of the maxillary posterior teeth. *Oral Surg Oral Med Oral Pathol.* 1992 Mar; 73(3): 345-46. doi: 10.1016/0030-4220(92)90133-b
8. Shokri A, Lari S, Yousef F, Hashemi L. Assessment of the relationship between the maxillary sinus floor and maxillary posterior teeth roots using cone beam computed tomography. *J Contemp Dent Pract.* 2014 Sep; 15(5): 618-22. doi: 10.5005/jp-journals-10024-1589
9. Kilic C, Kamburoglu K, Yuksel SP, Ozen T. An Assessment of the Relationship between the Maxillary Sinus Floor and the Maxillary Posterior Teeth Root Tips Using Dental Cone-beam Computerized Tomography. *Eur J Dent.* 2010 Oct; 4(4): 462-67.
10. Jamdade AS. Modified bisecting angle technique in eliminating zygomatic superimposition over apices of maxillary molars. *Indian J Dent Res.* 2014 Jul-Aug; 25(4): 521-26. doi: 10.4103/0970-9290.142560
11. Shahbazian M, Vandewoude C, Wyatt J, Jacobs R. Comparative assessment of periapical radiography and CBCT imaging for radiodiagnostics in the posterior maxilla. *Odontology.* 2015 Jan; 103(1): 97-104. doi: 10.1007/s10266-013-0144-z
12. Bouquet A, Coudert JL, Bourgeois D, Mazoyer JF,

مطالعه می‌تواند به عنوان راهنمایی در هنگام مداخلات درمانی در ناحیه خلفی فک فوقانی و برای پیشگیری از عوارض و مشکلات درمان، توسط کلینیسین‌های زیر جمعیت ایرانی مورد مطالعه استفاده شوند.

نتیجه‌گیری

نتایج این مطالعه نشان داد که از نظر ارتباط عمودی در ناحیه دندان‌های مولر اول و دوم فک فوقانی در اکثریت موارد دیواره تحتانی سینوس پایین‌تر از سطح خط واصل اپیکس ریشه‌های باکال و

13. Angelopoulos C, Scarfe WC, Farman AG. A comparison of maxillofacial CBCT and medical CT. *Atlas Oral Maxillofac Surg Clin North Am.* 2012 Mar; 20(1): 1-17. doi: 10.1016/j.exom.2011.12.008
14. Patel S, Dawood A, Ford TP, Whaites E. The potential applications of cone beam computed tomography in the management of endodontic problems. *Int Endod J.* 2007 Oct; 40(10): 818-30. doi: 10.1111/j.1365-2591.2007.01299.x
15. Shanbhag S, Karnik P, Shirke P, Shanbhag V. Association between periapical lesions and maxillary sinus mucosal thickening: a retrospective cone-beam computed tomographic study. *J Endod.* 2013 Jul; 39(7): 853-57. doi: 10.1016/j.joen.2013.04.010
16. Scarfe WC, Farman AG, Sukovic P. Clinical applications of cone-beam computed tomography in dental practice. *J Can Dent Assoc.* 2006 Feb; 72(1): 75-80.
17. Jung YH, Cho BH. Assessment of the relationship between the maxillary molars and adjacent structures using cone beam computed tomography. *Imaging Sci Dent.* 2012; 42(4): 219-24. doi: 10.5624/isd.2012.42.4.219
18. Yoshimine S, Nishihara K, Nozoe E, Yoshimine M, Nakamura N. Topographic analysis of maxillary premolars and molars and maxillary sinus using cone beam computed tomography. *Implant Dent.* 2012 Dec; 21(6): 528-35. doi: 10.1097/ID.0b013e31827464fc
19. Zhang YQ, Yan XB, Meng Y, Zhao YN, Liu DG. Morphologic Analysis of Maxillary Sinus Floor and its Correlation to Molar Roots using Cone Beam Computed Tomography. *Chin J Dent Res.* 2019; 22(1): 29-36. doi: 10.3290/j.cjdr.a41772
20. Gu Y, Sun C, Wu D, Zhu Q, Leng D, Zhou Y. Evaluation of the relationship between maxillary posterior teeth and the maxillary sinus floor using cone-beam computed tomography. *BMC Oral Health.* 2018 Oct; 18(1): 164. doi: 10.1186/s12903-018-0626-z
21. Haghaniifar S, Moudi E, Bijani A, Arbabzadegan N, Nozari F. Relationship between the Maxillary Molars Roots and Sinus in a Selected Iranian Population: A CBCT Study. *J Res Med Dent Sci.* 2018; 6(2): 544-49. doi: 10.5455/jrmds.20186282
22. Razumova S, Brago A, Howijeh A, Manvelyan A, Barakat H, Baykulova M. Evaluation of the relationship between the maxillary sinus floor and the root apices of the maxillary posterior teeth using cone-beam computed tomographic scanning. *J Conserv Dent.* 2019 Mar-Apr; 22(2): 139-43. doi: 10.4103/JCD.JCD_530_18.