

Effect of nanochitin on tissue absorption rate of lead acetate in rat liver

Azam Khazaeipour (M.Sc), Department of Environmental Sciences, Faculty of Fisheries and Environmental Sciences, Gorgan University of Agricultural Sciences and Natural Resources, Gorgan, Iran. ORCID ID: 0000-0002-1173-5382

***Somaye Namroodi (Ph.D), Corresponding Author**, Assistant Professor of Environmental Sciences, Gorgan University of Agricultural Sciences and Natural Resources, Gorgan, Iran. E-mail: namroodi@gau.ac.ir ORCID ID: 0000-0002-4292-4098

Shohre Taziki (Ph.D), Assistant Professor, Department of Pharmacology, Golestan University of Medical Sciences, Gorgan, Iran. ORCID ID: 0000-0002-5818-2682

Abstract

Background and Objective: Lead is one of the most toxic environmental pollutants, which is very dangerous for living creatures, including humans. Therefore, the use of various compounds such as nanochitin to remove lead from aquatic environments has been considered in recent years. This study was performed to determine the effect of nanochitin on the Tissue absorption rate of lead acetate in the liver of rats.

Methods: This experimental study was performed on 15 Wistar rats with a weight of 150-180 grams and an age of 8-10 weeks. The animals were allocated into three groups including control group, the lead group, and the nanochitin and lead simultaneously group. Animals were received lead and nanochitin by gavage for six weeks. Then liver tissue was removed and lead concentration was measured with an atomic absorption device. Liver tissue was prepared for hematoxylin-eosin staining and then examined under an optical microscope.

Results: The mean lead concentration in the liver tissue of the control, lead and the nanochitin and lead simultaneously groups were 8.1 ± 0.45 , 45.41 ± 4.73 , and 17.06 ± 0.83 mic/g, respectively. The concentration of lead in the lead group increased significantly compared to the control group ($P < 0.05$). Also, the hepatic concentration of lead in the nanochitin and lead simultaneously group significantly reduced in compared to lead group ($P < 0.05$). Histopathological studies showed a reduction in tissue lesions including degeneration and necrosis of liver hepatocytes, hypertension, and severe congestion in liver tissue in the nanochitin and lead simultaneously group in compared to lead group.

Conclusion: Nanochitin without adverse effects on liver tissue can increase the removal and inhibit the absorption of lead in rats liver tissue.

Keywords: Nanochitin, Lead, Liver, Rat

Received 23 Jun 2019

Revised 27 Aug 2019

Accepted 18 Sep 2019

Cite this article as: Khazaeipour A, Namroodi S, Taziki Sh. [Effect of nanochitin on tissue absorption rate of lead acetate in rat liver]. J Gorgan Univ Med Sci. 2020 Summer; 22(2): 34-39. [Article in Persian]

اثر نانوکیتین بر میزان جذب بافتی استات سرب در کبد موش‌های صحرایی

ORCID ID: 0000-0002-1173-5382

اعظم خزاعی پور، کارشناس ارشد محیط زیست - زیستگاه‌ها و تنوع زیستی، دانشگاه علوم کشاورزی و منابع طبیعی گرگان، گرگان، ایران.

ORCID ID: 0000-0002-4292-4098

* دکتر سمیه نمرودی، استادیار محیط زیست، دانشگاه علوم کشاورزی و منابع طبیعی گرگان، گرگان، ایران.

ORCID ID: 0000-0002-5818-2682

دکتر شهره تازیکی، استادیار، گروه فارماکولوژی، دانشگاه علوم پزشکی گلستان، گرگان، ایران.

چکیده

زمینه و هدف: سرب از سمی‌ترین آلاینده‌های محیط زیست بوده که برای جانوران از جمله انسان بسیار خطرناک است. لذا استفاده از ترکیبات مختلف چون نانوکیتین برای حذف سرب از محیط‌های آبی در سال‌های اخیر مورد توجه قرار گرفته است. این مطالعه به منظور تعیین اثر نانوکیتین بر میزان جذب بافتی استات سرب در کبد موش‌های صحرایی انجام شد.

روش بررسی: این مطالعه تجربی روی ۱۵ سر موش صحرایی نژاد ویستار با وزن ۱۸۰-۱۵۰ گرم و سن ۱۰-۸ هفته انجام شد. حیوانات در سه گروه پنج تایی شامل گروه شاهد، گروه دریافت کننده سرب (۵۰ mg/kg/bw) و گروه دریافت کننده سرب (۵۰ mg/kg/bw) توام با نانوکیتین (۱/۶ mg/kg/bw) قرار گرفتند و به مدت ۶ هفته گاوآژ شدند. سپس بافت‌های کبد جدا و غلظت سرب با دستگاه جذب اتمی اندازه‌گیری شد. بافت‌های کبد برای رنگ‌آمیزی هماتوکسیلین - انوزین آماده‌سازی و سپس به وسیله میکروسکوپ نوری بررسی شدند.

یافته ها: میانگین غلظت سرب در بافت کبد گروه شاهد، دریافت کننده سرب و دریافت کننده سرب توام با نانوکیتین به‌طور همزمان به ترتیب برابر با 1.0 ± 0.1 ، 4.73 ± 1.5 و 0.83 ± 0.17 میکروگرم بر گرم تعیین شد. غلظت کبدی سرب در گروه دریافت کننده سرب توام با نانوکیتین نسبت به گروه شاهد به‌طور معنی‌داری افزایش یافت ($P < 0.05$). همچنین غلظت کبدی سرب در گروه دریافت کننده سرب توام با نانوکیتین نسبت به گروه دریافت کننده سرب به‌طور معنی‌داری کاهش یافت ($P < 0.05$). مطالعات هیستوپاتولوژیک بیانگر کاهش ضایعات بافتی (دژنره شدن و نکروز هپاتوسیت‌های کبدی، پرخونی و احتقان شدید در بافت کبد) در گروه دریافت کننده سرب توام با نانوکیتین نسبت به گروه دریافت کننده سرب به تنهایی بود.

نتیجه‌گیری: نانوکیتین بدون داشتن اثرات منفی بر بافت کبد می‌تواند باعث افزایش حذف و مانع جذب فلز سرب در بافت کبد موش‌های صحرایی باشد.

کلید واژه‌ها: نانوکیتین، سرب، کبد، موش صحرایی

* نویسنده مسؤل: دکتر سمیه نمرودی، پست الکترونیکی namroodi@gau.ac.ir

نشانی: گرگان، میدان بسیج، دانشگاه علوم کشاورزی و منابع طبیعی گرگان، تلفن ۰۱۷-۳۲۴۲۷۰۴۰، نمابر ۳۲۴۲۷۰۴۱

وصول مقاله: ۱۳۹۸/۴/۲، اصلاح نهایی: ۱۳۹۸/۶/۵، پذیرش مقاله: ۱۳۹۸/۶/۲۷

مقدمه

مختلف بسته به شرایط جوی متفاوت است. سرب به ذرات گرد و غبار موجود در هوا می‌چسبد و بر روی پوشش گیاهی و خاک می‌نشیند. امروزه آلودگی محیطی ناشی از سرب به‌علت داشتن اثرات سمی بر روی موجودات زنده توجه زیادی را به خود معطوف کرده است (۲). شلاتور درمانی یک روش درمانی برای کاهش اثرات سمی فلزات است. عوامل شلاته کننده قادر به اتصال به یون‌های فلزی هستند و تشکیل یک ترکیب محلول در آب را می‌دهند که به راحتی از بدن قابل دفع بوده و آنها را از فضاهای داخل سلولی و خارج سلولی خارج می‌کند (۴). کیتین فراوان‌ترین پلی‌ساکارید طبیعی بوده و اولین بار در سال ۱۸۱۱ میلادی از این ماده استفاده شد. کیتین در پوسته سخت پوستان، پوسته برخی حشرات، دیواره سلولی قارچ‌ها و باکتری‌ها یافت می‌شود. با توجه به این که نانوکیتین در مقیاس نانو دارای سطح ویژه به مراتب بیشتری

فلزات سنگین از سمی‌ترین آلاینده‌ها در محیط زیست به‌شمار می‌روند (۱). سرب یکی از فلزات سمی است که تماس با آن موجب آسیب به بافت عصبی، خونی، مغزی، کبدی و کلیوی می‌شود. ورود مقادیر حتی جزئی سرب به بدن باعث مسمومیت شده و بر روی ساختارهای بیوشیمیایی و فیزیولوژیکی، اثرات منفی زیادی دارد (۲). معمولاً منشاء سرب در محیط زیست از انواع فعالیت‌های صنعتی مانند ذوب و آبکاری فلز، تولید باتری، تولید مهمات، تولید رنگ و خمیر کاغذ است (۳). همچنین معادن سرب قرار گرفته در محیط‌های طبیعی و زیستگاه‌های حیات وحش، طی عملیات کشف، استخراج، حمل و نقل و فرآوری، حجم زیادی از آلودگی به سرب را وارد محیط می‌کنند. ترکیبات سرب ممکن است تا کیلومترها دورتر از معادن منتقل شوند که این امر در نواحی

پس از انجام این مراحل طی شش هفته، کبد موش‌ها تحت بیهوشی جداسازی گردید. بافت‌های کبد خارج شده در ابتدا به منظور شستشو در ظرف حاوی نرمال‌سالین قرار گرفتند و سپس در دمای منفی ۲۲ درجه سانتی‌گراد فریزر و برای انجام مراحل بعدی نگهداری گردید.

بخشی از بافت‌های کبد برای رنگ‌آمیزی هماتو‌کسیلین - اتوزین و انجام آزمایشات هیستوپاتولوژی در فرمالین ۱۰ درصد تثبیت شد. سپس از هر گروه سه عدد لام تهیه گردید. برای مطالعه لام‌های تهیه‌شده، از میکروسکوپ نوری Nikon با بزرگ‌نمایی ۴۰ استفاده شد. در بخش دوم مطالعه، غلظت سرب در نمونه‌های بافت کبد از طریق روش جذب اتمی تعیین شد. اندازه‌گیری غلظت سرب در کبد با استفاده از دستگاه Agilent مدل Z 240 ساخت کشور آمریکا انجام گرفت و غلظت بر حسب میکروگرم بر گرم بافتی بیان شد (۱۵).

داده‌ها با استفاده از نرم‌افزار آماری SPSS-19 و آزمون آنالیز واریانس یک‌طرفه (ANOVA) و مقایسه میانگین‌ها (Duncan) تجزیه و تحلیل شدند. مقادیر به صورت میانگین و انحراف معیار بیان شدند. سطح معنی‌داری آزمون‌ها کمتر از ۰/۰۵ در نظر گرفته شد.

یافته‌ها

نتایج غلظت بافتی سرب در کبد در جدول یک آمده است. اختلاف غلظت بافتی سرب در نمونه‌های کبدی گروه‌های مختلف از نظر آماری معنی‌دار بود ($P < 0/05$). میانگین غلظت سرب در بافت کبد گروه در معرض سرب توام با نانو کیتین نسبت به گروه دریافت‌کننده سرب به تنهایی، ۶۲/۴۳ درصد کاهش نشان داد.

جدول ۱: میانگین و انحراف معیار غلظت سرب در بافت کبد موش‌های صحرایی مورد مطالعه

گروه‌ها	میانگین و انحراف معیار غلظت سرب (میکروگرم بر گرم بافتی)	p-value
شاهد	۸/۰۱ ± ۰/۴۵ c	
تجربی اول	۴۵/۴۱ ± ۴/۷۳ a	< ۰/۰۵
تجربی دوم	۱۷/۰۶ ± ۰/۸۳ b	

تجربی اول: دریافت‌کننده استات سرب ۵۰ mg/kg/bw؛ تجربی دوم: دریافت‌کننده استات سرب ۵۰ mg/kg/bw توام با نانو کیتین ۱/۶ mg/kg/bw؛ حروف متفاوت در ستون نشان‌دهنده تفاوت آماری معنی‌داری ($P < 0/05$) است.

در گروه شاهد هیچگونه ضایعه و آسیب بافتی مشاهده نگردید (شکل یک). در گروه تجربی اول دژنره شدن و نکروز گسترده هپاتوسیت‌های کبدی، پرخونی و احتقان شدید در بافت کبد مشاهده گردید (شکل ۲). در گروه تجربی دوم پرخونی و احتقان مختصر کبدی و پرخونی مختصر در فضای سینوزوئیدی و دژنراسیون موضعی هپاتوسیت‌ها مشاهده شد (شکل ۳).

نسبت به میکروکیتین است؛ لذا کارایی نانو ساختار این بیوپلیمر نسبت به میکروساختار آن بیشتر و بهتر خواهد بود (۶۵). مطالعات زیادی نشان داده‌اند که ترکیبات کیتین در حذف فلزات سنگین از محلول‌های آبی موثر بوده است (۹-۷). استفاده از نانوفناوری به عنوان یکی از روش‌های نوین کارایی زیادی در جذب این دسته از آلاینده‌ها از محیط از خود نشان داده است (۱۰). با توجه به افزایش نگرانی‌ها در رابطه با آلودگی‌های مواد غذایی و هوا به سرب و تهدید سلامت انسان‌ها، این مطالعه به منظور تعیین اثر نانو کیتین بر میزان جذب بافتی استات سرب در کبد موش‌های صحرایی انجام شد.

روش بررسی

این مطالعه تجربی روی ۱۵ سر موش نژاد ویستار با وزن تقریبی ۱۵۰-۱۸۰ گرم و سن ۸-۱۰ هفته در آزمایشگاه فارماکولوژی و توکسیکولوژی دانشگاه علوم پزشکی گلستان طی سال‌های ۹۷-۱۳۹۶ انجام شد.

مراحل نگهداری و گاوژ حیوانات ضمن رعایت کلیه اصول اخلاقی و پرهیز از هرگونه آزار جسمی و روش‌های غیر ضروری اجرا گردید. قبل از انجام آزمایش، موش‌ها به مدت یک هفته در شرایط استاندارد نگهداری شدند. درجه حرارت محیط در زمان آزمایش ۲۵-۲۰ درجه سانتی‌گراد در طول شبانه‌روز بود و شرایط نوری به صورت ۱۲ ساعت تاریکی و ۱۲ ساعت روشنایی تنظیم شد (۱۱). آب آشامیدنی از آب لوله‌کشی شهری و تغذیه حیوانات به وسیله خوراک مخصوص موش‌های صحرایی انجام شد. قفس‌های نگهداری هفته‌ای یک‌بار ضد عفونی و خرده‌های چوب آن تعویض شد.

از استات سرب $\text{pb}(\text{C}_2\text{H}_3\text{O}_2)_4$ ساخت شرکت Chem Lab بلژیک و ژل نانو کیتین ۰/۳ درصد ساخت شرکت دانش‌پیمان نانونوین پلیمر (ساری، ایران) استفاده شد.

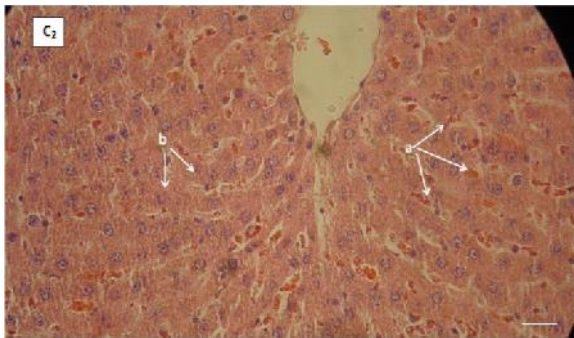
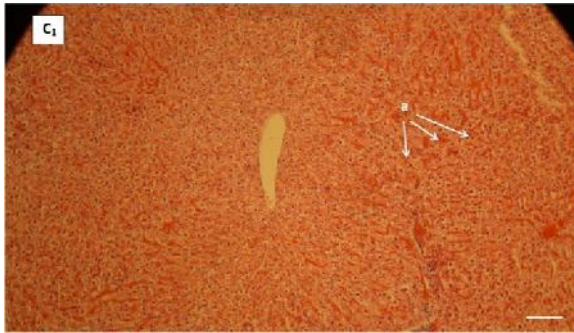
حیوانات طبق تیمارهای زیر گروه‌بندی شده و به مدت ۶ هفته (۱۲) تحت آزمایش قرار گرفتند. دوز نانو کیتین طبق مطالعه زارعی (۱۳) و دوز استات سرب طبق مطالعه مختاری و همکاران (۱۴) تعیین گردید.

موش‌ها به ۳ گروه ۵ تایی به شرح زیر تقسیم شدند.

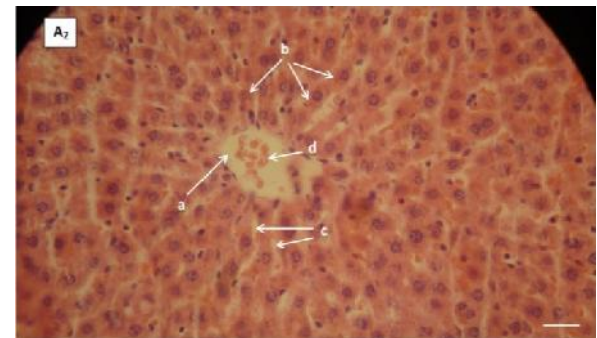
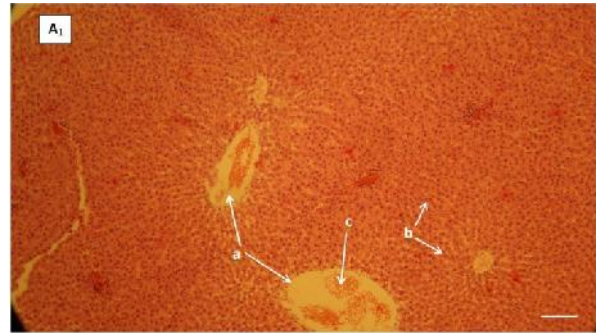
گروه شاهد: این گروه با دسترسی آزاد به آب و غذای معمولی نگهداری شدند.

گروه تجربی اول: گروه دریافت‌کننده استات سرب به میزان ۵۰ میلی‌گرم بر کیلوگرم وزن بدن به روش گاوژ.

گروه تجربی دوم: گروه دریافت‌کننده استات سرب به میزان ۵۰ میلی‌گرم بر کیلوگرم وزن بدن توام با نانو کیتین به میزان ۱/۶ میلی‌گرم بر کیلوگرم وزن بدن به روش گاوژ.



شکل ۳: فتومیکروگراف تهیه شده از بافت کبد گروه مواجهه شده با سرب و نانوکیتین به صورت توأم به مدت ۶ هفته با بزرگنمایی ۴۰ (رنگ آمیزی هماتوکسیلین-انوزین)
(C1) پرخونی احتقان مختصر کبدی (a)؛ (C2) پرخونی مختصر در ضای سینوزوئیدی (a) و دژنره شدن موضعی هپاتوسیت ها (b)



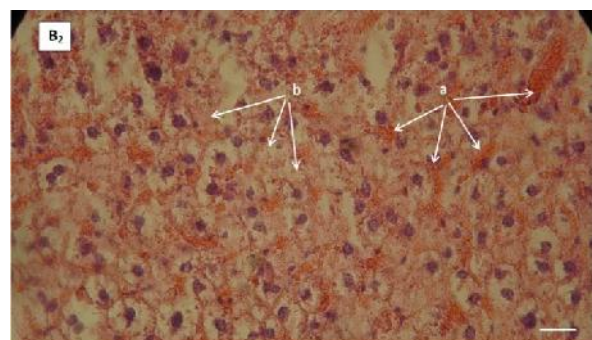
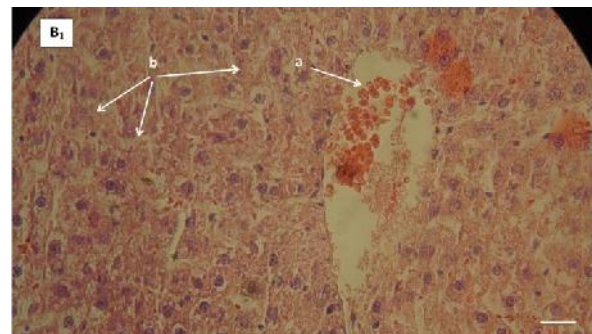
شکل ۱: فتومیکروگراف تهیه شده از بافت کبد گروه شاهد با بزرگنمایی ۴۰ (رنگ آمیزی هماتوکسیلین-انوزین)
(A1) سیاهرگ کبدی (a)، هپاتوسیت های کبدی (b)، گلبول های خونی (c)؛ (A2) سیاهرگ کبدی (a)، هپاتوسیت های کبدی (b)، سینوزوئیدهای کبدی (c)، گلبول های خونی (d)

بحث

در این مطالعه از نانوکیتین به عنوان یک پلیمر زیستی کم هزینه با ویژگی های فیزیکوشیمیایی شگرف به منظور حذف - جذب فلز سرب از بافت کبد موش های صحرایی نژاد ویستار استفاده شد. نتایج حاصل از این مطالعه نشان داد که در گروه تحت درمان با سرب توأم با نانوکیتین، غلظت بافتی سرب به شکل معنی داری نسبت به دریافت کننده سرب به تنهایی، کاهش یافت.

نتایج مطالعات قبلی بر مشتقات کیتین بیانگر آن است که این ترکیبات به علت وجود گروه های عاملی هیدروکسیل و آمین موجود در زنجیره پلیمری خود می توانند؛ به عنوان شلاتور موثر برای حذف فلزات سنگین از جمله سرب کاربرد داشته باشند (۱۶ و ۱۷).

کمتربودن جذب بافتی سرب در گروه تحت تیمار با سرب و نانو همزمان نسبت به گروه تحت تیمار با سرب به تنهایی، نشان دهنده آن است که احتمالاً نانوکیتین می تواند با سرب در بافت ها باند شده و از طریق جریان خون باعث حذف سرب از بافت ها و شلاته شدن آن گردد (۱۷). تماس با فلز سرب به صورت حاد و مزمن سبب بروز سمیت شدید در جانداران می شود و آسیب های بافتی مختلفی از جمله نورو توکسیسیته و هپاتو توکسیسیته و سمیت خونی ایجاد می کند. ارتباط تماس مزمن با سرب و کاهش سطح یادگیری کودکان و اثرات تراتورن آن نیز به اثبات رسیده است (۱۶). طبق یافته ها انرژی متابولیسم سلول



شکل ۲: فتومیکروگراف تهیه شده از بافت کبد گروه مواجهه شده با سرب به مدت ۶ هفته با بزرگنمایی ۴۰ (رنگ آمیزی هماتوکسیلین-انوزین)
(B1) سیاهرگ کبدی و گلبول های خونی (a)، دژنره شدن و نکروز گسترده هپاتوسیت های کبدی (b)؛ (B2) پرخونی و احتقان شدید (a) دژنراسیون و نکروز گسترده در هپاتوسیت های کبدی (b)

میلی گرم بر کیلوگرم استات سرب به مدت ۷ هفته و به گروه کنترل نیز به همین صورت، ولی آب مقطر دوبار تقطیر شده تزریق شد. نتایج میکروسکوپ نوری و الکترونی بیانگر بروز ضایعات در بافت کبد در گروه مورد مطالعه نسبت به گروه شاهد بود. فتومیکروگراف تهیه شده از بافت کبد گروه تحت مطالعه (۶/۵ میلی گرم بر کیلوگرم استات سرب) نشان داد که نظم بافتی در سلول‌های کبدی به شدت بهم خورده و همچنین هسته سلول به شدت کوچک شده و شبکه آندوپلاسمی دژنره شده بود (۲۴).

در مطالعه ما هیچگونه اثر منفی بافتی در گروه دریافت کننده نانوکیتین مشاهده نگردید. ضایعات بافتی در گروه دریافت کننده سرب به تنهایی از ضایعات بافتی مشاهده شده در گروه دریافت کننده سرب توام با نانوکیتین، بالاتر بود. به نظر می‌رسد که حذف سرب از بافت‌ها توسط نانوکیتین موجب کاهش غلظت سرب و همچنین کاهش اثرات منفی سرب در بافت‌های کبد شده باشد (۱۶).

انجام مطالعات تکمیلی برای مقایسه قدرت شلاتوری این ترکیب با سایر شلاتورهای رایج فلزات سنگین و همچنین بررسی بیشتر عوارض جانبی و ناخواسته احتمالی این شلاتور بر جانداران پیشنهاد می‌شود. مطالعات تکمیلی بیشتری برای ارزیابی مؤثرترین و بی‌خطرترین دوز نانوکیتین در رژیم غذایی جانداران آلوده شده با سرب، بررسی اثر نانوکیتین بر سایر بافت‌ها، بررسی اثر نانوکیتین بر حذف و جلوگیری از جذب سایر فلزات سنگین از بدن پستانداران و نیز بررسی اثرات سوء این ماده که می‌تواند ناشی از افزایش دفع فلزات ضروری بدن باشد؛ توصیه می‌گردد.

نتیجه گیری

نتایج این مطالعه نشان داد که نانوکیتین می‌تواند باعث جلوگیری از جذب فلز سرب در بافت کبد موش‌های صحرایی و افزایش حذف آن گردد و نتایج بیانگر اثرات قوی شلاتوری این ترکیب برای فلز سرب بود.

تشکر و قدردانی

این مقاله حاصل پایان‌نامه (شماره ۲۵۳۳۶۲۰) خانم اعظم خزاعی پور برای اخذ درجه کارشناسی ارشد در رشته محیط زیست گرایش زیستگاه‌ها و تنوع زیستی از دانشکده شیلات و محیط زیست دانشگاه علوم کشاورزی و منابع طبیعی گرگان بود. بر خود لازم می‌دانیم تا از کارکنان محترم آزمایشگاه سم‌شناسی و مرکز نگهداری حیوانات آزمایشگاهی دانشگاه علوم پزشکی گلستان تشکر نماییم. همچنین از جناب آقای دکتر محمد مازندرانی به‌خاطر ارزیابی نتایج هیستوپاتولوژیک تشکر می‌گردد.

کبدی (۲۲-۱۸) به‌خاطر آسیب به پمپ سدیم - پتاسیم (۲۳) کاهش می‌یابد و احتمالاً با آسیب شبکه آندوپلاسمی خشن میزان پروتئین‌سازی کاهش خواهد یافت (۲۴). با توجه به جستجوی نویسندگان این مقاله، مطالعه مشابهی با استفاده از نانوکیتین برای حذف فلزات سنگین و جلوگیری از جذب آنها در موش‌ها یافت نشد. یکی از مطالعاتی که تا حدودی مشابه با مطالعه حاضر است؛ توسط Wang و همکاران (۲۵) انجام شده است. در مطالعه Wang و همکاران اثرات حفاظتی کیتوزان (۱۵ گرم بر کیلوگرم) و مشتقاتش بر استرس اکسیداتیو ناشی از الفای سرب (یک گرم بر کیلوگرم) در موش بررسی گردید (۲۵). نتایج کاهش ۲۹-۲۲ درصدی غلظت سرب در بافت کبد و کلیه گروه‌های تحت درمان با کیتوزان و مشتقاتش نسبت به گروه در معرض سرب تنها را مشخص نمود که نشان‌دهنده مؤثر بودن کیتوزان و مشتقاتش بر کاهش اثرات ناشی از سرب در بدن موش است.

در مطالعه Marianti و همکاران اثربخشی کیتوزان (با مقادیر ۶۴، ۳۲، ۱۶ میلی گرم بر کیلوگرم محلول در اسیداستیک دو درصد) در شلاته کردن سرب (۱۷۵ میلی گرم بر کیلوگرم) و اثر محافظتی آن بر کبد و کلیه موش صحرایی بررسی شد. با اندازه‌گیری شاخص‌های مختلف خونی مشخص شد که استفاده از کیتوزان برای شلاته کردن فلزات سنگین مؤثر است (۱۶).

یکی دیگر از مطالعات مشابه با مطالعه حاضر، توسط Levitskaia و همکاران انجام شده است (۲۶). به طوری که اثر حفاظتی کیتوزان (۲۸۸-۳۶۶ میلی گرم بر کیلوگرم به صورت خوراکی هر ۲۴ ساعت یکبار) بر کاهش جذب بافتی کبالت رادیواکتیو (۳۰۰ میلی گرم بر کیلوگرم به صورت خوراکی هر ۲۴ ساعت یکبار) در موش‌های صحرایی بررسی گردید. نتایج نشان داد که کیتوزان خوراکی موجب کاهش غلظت بافتی کبالت رادیواکتیو، بیش از ۵۰ درصد در کبد و کلیه می‌شود. این مطلب بیانگر اثر مثبت کیتوزان در حذف کبالت رادیواکتیو از بافت موش‌های مورد آزمایش بود (۲۶). سرب از طریق دستگاه گوارش، سیستم تنفسی و پوست وارد خون می‌شود. سرب جذب شده چه از طریق گوارشی و یا تنفسی در بافت‌های نرم تجمع می‌یابد. ضایعات بافتی که بر اثر سرب در این مطالعه در بافت‌های کبد (دژنره شدن و نکروز گسترده هپاتوسیت‌های کبدی، پرخونی و احتقان شدید) دیده شد؛ در سایر مطالعات (۲۷) نیز گزارش شده است.

در مطالعه زاهدی و همکاران اثر هپاتوتوکسیک استات سرب بر بافت کبدی خرگوش سفید نژاد نیوزلندی بررسی شد. خرگوش‌ها به دو گروه ۱۰ تایی تقسیم شدند. به گروه مطالعه هر روز ۶/۵

References

- Nwokocha CR, Younger-Coleman N, Nwokocha M, Owu DU, Iwuala M. Investigation of effects of time of measurement and modes of administration on cadmium accumulation in rat liver under some medicinal plants food supplemented diet. *Pharmacognosy Res.* 2014 Jul; 6(3): 240-45. DOI: 10.4103/0974-8490.132604
- Nassiri M, Khaki A, Bazi P, Khaki A, Sahizadeh R, Sahizadeh A. [Ultra-Structure Study of Lead Acetate Cytotoxic Effects on Testis in Rabbit]. *Armaghane Danesh.* 2008; 13(1): 45-53. [Article in Persian]
- Lee SH, Lee JS, Choi YJ, Kim JG. In situ stabilization of cadmium-, lead-, and zinc-contaminated soil using various amendments. *Chemosphere.* 2009 Nov; 77(8): 1069-75. DOI: 10.1016/j.chemosphere.2009.08.056
- Flora SJ, Pachauri V. Chelation in metal intoxication. *Int J Environ Res Public Health.* 2010 Jul; 7(7): 2745-88. DOI: 10.3390/ijerph7072745
- Tan TS, Chin HY, Tsai ML, Liu CL. Structural alterations, pore generation, and deacetylation of α - and β -chitin submitted to steam explosion. *Carbohydr Polym.* 2015 May; 122: 321-28. DOI: 10.1016/j.carbpol.2015.01.016
- Toiserkani H, Sadaghat F. [Chitin and Chitosan: Structure, Properties and Applications]. *J Aqu Eco.* 2013; 2(3): 40-26. [Article in Persian]
- Jaafarzadeh N, Mengelizadeh N, Takdastan A, Heidari-Farsani M, Niknam N. Adsorption of Zn (II) from aqueous solution by using chitin extraction from crustacean shell. *J Adv Environ Health Res.* 2014; 2(2): 110-19. DOI: 10.22102/JAEHR.2014.40151
- Becker T, Schlaak M, Strasdeit H. Adsorption of nickel (II), zinc (II) and cadmium (II) by new chitosan derivatives. *Reactive and Functional Polymers.* 2000; 44(3): 289-98. [https://doi.org/10.1016/S1381-5148\(99\)00104-2](https://doi.org/10.1016/S1381-5148(99)00104-2)
- Liu D, Li Z, Zhu Y, Li Z, Kumar R. Recycled chitosan nanofibril as an effective Cu(II), Pb(II) and Cd(II) ionic chelating agent: adsorption and desorption performance. *Carbohydr Polym.* 2014 Oct; 111: 469-76. DOI: 10.1016/j.carbpol.2014.04.018
- Shokraei S, Rouhani A, Nazari M, Manafi S. [Chromium Elimination from Water by use of Iron Oxide Nanoparticles Absorbents]. *Journal of Toloo-e-Behdasht.* 2014; 13(3): 160-70. [Article in Persian]
- Al-Attar AM. Antioxidant effect of vitamin E treatment on some heavy metals-induced renal and testicular injuries in male mice. *Saudi J Biol Sci.* 2011 Jan; 18(1): 63-72. DOI: 10.1016/j.sjbs.2010.10.004
- Nadapdap TP, Lutan D, Arsyad KHM, Ilyas S. Influence of Chitosan from Shrimp Skin to Quality and Quantity of Sperm of Albino Rats after Administration of Lead. *Andrology.* 2014; 3: 114. DOI: 10.4172/2167-0250.1000114
- Zarei K, Najafpour Gh, Sharifzadeh M. [Synthesis and Application of Nano-chitosan in Removal of Heavy Metals]. Thesis in Chemical. Faculty of Chemical Engineering. Babol Noshirvani University of Technology (BUT). 2012. [Persian]
- Mokhtari M, Shariati M, Gashmardi N. [Effect of lead on thyroid hormones and liver enzymes in adult male rats]. *Hormozgan Med J.* 2007; 11(2): 115-20. [Article in Persian]
- Alehi M, Fatahian S, Shahanipour K. [Effect of iron oxide Nanoparticles coated with chitosan on renal functional indices in rats]. *J Gorgan Univ Med Sci.* 2017; 19(1): 14-19. [Article in Persian]
- Marianti A, Anatiarsara D, Ashar FF. Chitosan as chelating and protective agents from lead intoxication in rat. *Biosaintifika: Journal of Biology & Biology Education.* 2017; 9(1): 126-33. DOI: 10.15294/biosaintifika.v9i1.8943
- Muzzarelli R, Muzzarelli C, Cosani A, Terbojevich M. 6-Oxochitins, novel hyaluronan-like regiospecifically carboxylated chitins. *Carbohydrate Polymers.* 1999; 39(4): 361-67. [https://doi.org/10.1016/S0144-8617\(99\)00027-2](https://doi.org/10.1016/S0144-8617(99)00027-2)
- Anderson AC, Pueschel SM, Linakis JG. Pathophysiology of Lead Poisoning. In: Pueschel SM, Linakis JG, Anderson AC. *Lead Poisoning in Childhood.* Baltimore: Brookes. 1996; pp: 75-96.
- Bellinger D, Dietrich KN. Low-level lead exposure and cognitive function in children. *Pediatric Annals.* 1994; 23(11): 600-605. <https://doi.org/10.3928/0090-4481-19941101-08>
- Popova M, Popov CS. Effect of heavy metal salts on the activity of rat liver and kidney catalase and lysosomal hydrolases. *J Vet Med A.* 1998; 45(1-10): 343-51. <https://doi.org/10.1111/j.1439-0442.1998.tb00837.x>
- Massó EL, Corredor L, Antonio MT. Oxidative damage in liver after perinatal intoxication with lead and/or cadmium. *J Trace Elem Med Biol.* 2007; 21(3): 210-16. DOI: 10.1016/j.jtemb.2007.03.002
- Nehru B, Kaushal S. Alterations in the hepatic enzymes following experimental lead poisoning. *Biol Trace Elem Res.* 1993 Jul; 38(1): 27-34. DOI: 10.1007/BF02783979
- Struzyska L, Dabrowska-Bouta B, Rafałowska U. Acute lead toxicity and energy metabolism in rat brain synaptosomes. *Acta Neurobiol Exp (Wars).* 1997; 57(4): 275-81.
- Zahedi A, Khaki A, Bazi P, Khaki A. [The Hepato Toxic Effects of Lead Acetate on Hepatic Tissues in New Zealand Ian Rabbit]. *J Guilan Univ Med Sci.* 2009; 18(1): 17-24. [Article in Persian]
- Wang Z, Yan Y, Yu X, Li W, Li B, Qin C. Protective effects of chitosan and its water-soluble derivatives against lead-induced oxidative stress in mice. *Int J Biol Macromol.* 2016 Feb; 83: 442-49. DOI: 10.1016/j.ijbiomac.2015.10.017
- Levitskaia TG, Creim JA, Curry TL, Luders T, Morris JE, Sinkov SI, et al. Investigation of chitosan for decorporation of ^{60}Co in the rat. *Health Phys.* 2009 Aug; 97(2): 115-24. DOI: 10.1097/01.HP.0000346798.82764.d7
- Abdel-Gawad EI, Awwad SA. In-vivo and in-vitro prediction of the efficiency of nano-synthesized material in removal of lead nitrate toxicity. *J Am Sci.* 2011; 7(1): 105-19.